ISSN 3088-8271

SAD

الجمعية الجزائرية لتقويم الاسنان

Société Algérienne d'Orthodontie

AJO Algerian journal of Orthodontics

Volume 02
Juin 2026
Numéro 01

Comité éditorial de l'Algerian Journal of Orthodontics (AJO)

Société Algérienne d'Orthodontie 2026

Rédacteur en chef et Directeur de la publication

Dr Réda ALIM

Orthodontiste, universitaire
faculté de Médecine dentaire d'Alger
Président de la Société Algérienne d'Orthodontie (SAO)

Comité de rédaction

Pr Nadira BENKHERFALLAH

Orthodontiste universitaire - Alger

Pr Nadir KACI

Orthodontiste universitaire - Tizi Ouzou

Pr Asma KHEROUA

Orthodontiste universitaire - Blida

Dr Ilies TIBAOUI

Orthodontiste Libéral - Alger

Dr Wassim BOUZID

Orthodontiste Libéral - Constantine

Dr Mohammed HAMMIDECHE

Orthodontiste Libéral - Oran

Secrétaires de rédaction
Managing Editors

Dr Rafika HARMIM
Orthodontiste Libérale - Alger
Dr Rabah ZOBIRI
Orthodontiste Libéral - Alger

Responsables de la communication

Dr Seif El Islam GUENDOUZI
Orthodontiste public - Annaba
Dr Samira BOUTERAA
Orthodontiste Libérale - Tlemcen
Dr Ouafi BOUAFIA
Orthodontiste public - Tizi Ouzou
Dr Afef ABADA
Orthodontiste Libérale - Ouargla
Dr Ilhame ZEMIECHE
Orthodontiste Libérale - Alger

Comité Scientifique

Pr Merzak GHARNAOUT
Pneumo-Phtisiologue et Allergologue universitaire - Recteur de l'Universite des Sciences de la Sante d'Alger
Pr Rachid LATAFI
Pathologiste universitaire - Vice Recteur de l'université des sciences de la santé d'Alger
Pr ABDERAHMANE LAIZ
Endodontiste - OC Universitaire Chef de département - Faculté de Médecine dentaire d'Alger
Pr SAFIA LARABA
Orthodontiste universitaire - Faculté de Médecine dentaire d'Alger
Pr Fatma SI AHMED
Orthodontiste universitaire - Faculté de Médecine dentaire d'Alger
Pr Djillali HADJOUIS
Paléoanthropologue universitaire - Université Alger 2
Pr Kheireddine OUENNOUGHI
ORL universitaire - Faculté de Médecine de Blida
Pr Yamina KOURAD
Orthodontiste universitaire - Faculté de Médecine dentaire d'Alger
Pr Amel BELKHIRI
Orthodontiste universitaire - Faculté de Médecine dentaire d'Alger
Pr Olivier SOREL
Orthodontiste universitaire - Faculté de Rennes France
Pr Patricia VERGARA
Orthodontiste universitaire Faculté de Carthagène - Colombie
Pr Leila ADNANE AMARA
Chimiste universitaire faculté Chimie USTHB - Alger
Pr Ilham BEN YELLES BENMANSOUR
Endodontiste - Oc Universitaire Faculté de Médecine de Tlemcen
Dr Narimen DJERBI
Orthodontiste Libérale - Tunisie
Dr Ayoub CHAOUATI
Orthodontiste praticien associé - Faculté de Montpellier - France
Dr Sofiane GHERSALLAH
Chirurgien maxillo facial libéral - France
Dr Nadji BENAZALA
Prosthodontiste Universitaire - faculté de Médecine dentaire d'Alger
Dr Ilham SADOUKI
Parodontiste libérale - Alger
Dr Jean Marc STEVE
Chirurgien maxillo Facial libéral - France
Dr Juan C Perez VARELLA
Orthodontiste libéral - Espagne
Dr Soufyane BENSAIDI
Parodontiste universitaire faculté de Médecine de Tlemcen
Dr Sara OULOUNIS
Orthodontiste universitaire - Faculté de Médecine dentaire d'Alger
Dr Mimi DRARENI
Orthodontiste universitaire - Faculté de Médecine dentaire d'Alger
Dr Tarik Aridj
Orthodontiste Libérale - Alger
Dr Rafik BENNAI
Orthodontiste universitaire - Faculté de Médecine de Blida
Dr Aida OUSSALAH
Pathologiste universitaire - Faculté de Médecine dentaire d'Alger
Dr Imène FARSI
Endodontiste - Oc Universitaire faculté de Médecine dentaire d'Alger


AJO
Algerian journal of
Orthodontics

Sommaire

01 **Préface Réda ALIM , Rédacteur en chef de l'AJO**
Preface Reda ALIM , Editor-in-Chief of the AJO
Préface Djillali HADJOUIS , Paléoanthropologue, paléontologue
Preface Djillali HADJOUIS , Paleoanthropologist, Paleontologist

03 **Les Hommes anatomiquement modernes (HAM) d'Algérie depuis 20 000 ans: Morphogenèse craniofaciale et occlusale et répercussion sur la dynamique posturale**
Anatomically modern humans (AMH) of Algeria for 20,000 years: Craniofacial and occlusal morphogenesis and its impact on postural dynamics.
HADJOUIS Djillali

18 **L'impact du traitement orthodontique avec ou sans extractions sur l'esthétique et le profil facial**
The impact of orthodontic treatment, with or without extractions, on facial esthetics and facial profile
DALLEL Ines , HADDAOUI Ahmed , ABDSELEM Ibtissem , BEN AMOR Wiem , OMMEZINE Moncef , TOBJI SAMIR , BEN AMOR Adel

35 **Comment évoluer vers une médecine orthodontique dans la perspective de traiter précocement les asymétries dento-faciales**
How to move towards orthodontic medicine with a view toward early treatment of dentofacial asymmetries
DESHAYES Marie-Josèphe,

60 **Fiabilité de l'analyse céphalométrique automatisée par intelligence artificielle comparée à la méthode manuelle conventionnelle : une étude comparative**
Reliability of Automated Artificial Intelligence Cephalometric Analysis Compared to the Conventional Manual Method: A Comparative Study
CHAOUATI Ayoub, ALIM Réda, BENKHERFALLAH Nadira

78 **Délai optimal entre endodontie et orthodontie : état des lieux actuel des données cliniques et biologiques**
Optimal timing between endodontic and orthodontic treatment: current overview of clinical and biological data
HIMEUR Besma, SNOUCI BEREKSI Fatima Zohra, OUDGHIRI Fouad

91 **Modifications médio-faciales immédiates du MARPE numérique : analyse tomographique d'un cas clinique**
Immediate midfacial changes following digital MARPE: a tomographic case report
BOUSLIMANI Khaoula Lina, OUAHBIB Abderrafiqu



Dr.Réda ALIM
RÉDACTEUR EN CHEF

PRÉFACE

Ce nouveau numéro prolonge l'élan engagé avec la naissance de l'AJO , il confirme notre volonté de promouvoir une orthodontie fondée sur la rigueur scientifique, l'analyse critique, l'ouverture interdisciplinaire et la valorisation des compétences nationales et internationales.

La présence, dans ce numéro, d'une contribution consacrée aux Hommes anatomiquement modernes d'Algérie, ainsi que la préface confiée au Professeur Djillali HADJOUIS, donnent à ce numéro une profondeur particulière. Elles rappellent combien l'étude de la face, de l'occlusion et de la posture peut gagner à dialoguer avec la paléoanthropologie, l'anatomie évolutive et l'histoire morphogénétique des populations.

Cette ouverture se prolonge avec la contribution du Dr Marie-Josèphe Deshayes, qui inscrit la prise en charge précoce des asymétries cranio-faciales dans une lecture plus globale de l'enfant en croissance. Son approche invite à dépasser une vision strictement occlusale pour intégrer les fonctions, les asymétries et les trajectoires morphogénétiques qui participent à l'organisation du complexe cranio-facial.

La dimension esthétique trouve également sa place dans ce numéro, non comme une préoccupation accessoire, mais comme une composante à part entière du projet orthodontique. L'analyse du profil facial, notamment dans le cadre des choix thérapeutiques avec ou sans extractions, rappelle que toute décision orthodontique engage un équilibre délicat entre correction occlusale, harmonie du visage, stabilité des résultats et perception du patient.

L'innovation technologique y occupe aussi une place significative. L'étude comparative consacrée à la fiabilité de l'analyse céphalométrique automatisée par intelligence artificielle témoigne des mutations profondes qui traversent notre discipline. L'intelligence artificielle ouvre des perspectives nouvelles, mais elle impose également une exigence : celle de toujours confronter l'outil numérique au jugement clinique, à l'expérience du praticien et à la validation scientifique.

L'interdisciplinarité est également mise en valeur à travers l'état des lieux consacré au délai optimal entre endodontie et orthodontie. Ce travail rappelle que la décision orthodontique s'inscrit souvent dans un environnement biologique complexe, nécessitant une coordination étroite entre spécialités afin de préserver la santé dentaire, parodontale et pulpaire du patient.

Enfin, le cas clinique portant sur les modifications médio-faciales immédiates après MARPE numérique illustre l'apport des techniques contemporaines dans la prise en charge des déficits transversaux. Il met en évidence l'intérêt de l'imagerie, de la planification numérique et de l'analyse tomographique dans l'évaluation fine des effets orthopédiques et squelettiques.

À travers l'ensemble de ces contributions, ce numéro affirme une orientation forte : celle d'une orthodontie moderne, attentive à la croissance, aux fonctions, à l'esthétique, à la biologie et aux outils numériques. Il témoigne également de la capacité de l'AJO à accueillir des travaux de nature différente — articles de réflexion, revues, études comparatives et cas cliniques — tout en maintenant une ligne éditoriale cohérente.

Je tiens à remercier chaleureusement les auteurs pour leur confiance, les relecteurs pour la qualité de leur expertise, ainsi que les membres du comité éditorial pour leur engagement constant. Leur contribution collective permet à l'AJO de poursuivre sa construction avec sérieux, exigence et ambition.

Puisse ce numéro offrir à nos lecteurs matière à réflexion, à discussion et à enrichissement clinique. Puisse-t-il également contribuer au rayonnement d'une orthodontie algérienne rigoureuse, pleinement inscrite dans les dynamiques scientifiques internationales contemporaines.

Je vous souhaite une excellente lecture.

Dr Réda ALIM
Editor-in-Chief
Email : dr.alim@hotmail.fr

PREFACE

This new issue carries forward the momentum initiated with the launch of the Algerian Journal of Orthodontics (AJO) and reaffirms our commitment to promoting an orthodontic practice grounded in scientific rigor, critical analysis, interdisciplinary openness, and the recognition of both national and international expertise.

The inclusion in this issue of a contribution devoted to the anatomically modern humans of Algeria, together with the preface entrusted to Professor Djillali HADJOUIS, lends this edition particular depth. These contributions remind us of how greatly the study of the face, occlusion, and posture can benefit from dialogue with paleoanthropology, evolutionary anatomy, and the morphogenetic history of human populations.

This interdisciplinary perspective is further extended by the contribution of Dr Marie-Josèphe Deshayes, who places the early management of craniofacial asymmetries within a broader understanding of the growing child. Her approach encourages us to move beyond a strictly occlusal perspective and to consider the functions, asymmetries, and morphogenetic trajectories that contribute to the development and organization of the craniofacial complex.

The aesthetic dimension also has its rightful place in this issue, not as a secondary concern, but as an integral component of orthodontic treatment planning. The analysis of the facial profile, particularly in the context of treatment decisions with or without extractions, reminds us that every orthodontic decision involves a delicate balance between occlusal correction, facial harmony, stability of treatment outcomes, and the patient's perception.

Technological innovation also occupies a significant place in this issue. The comparative study devoted to the reliability of automated cephalometric analysis using artificial intelligence reflects the profound changes currently transforming our discipline. Artificial intelligence opens up new perspectives, but it also imposes a fundamental requirement: digital tools must always be assessed in conjunction with clinical judgment, practitioner experience, and scientific validation.

Interdisciplinarity is also highlighted through the review addressing the optimal interval between endodontic treatment and orthodontic therapy. This work reminds us that orthodontic decision-making often takes place within a complex biological environment, requiring close coordination between specialties in order to preserve the patient's dental, periodontal, and pulpal health.

Finally, the clinical case examining immediate midfacial changes following digitally planned MARPE illustrates the contribution of contemporary techniques to the management of transverse deficiencies. It highlights the value of imaging, digital planning, and tomographic analysis in the precise assessment of orthopedic and skeletal effects.

Taken together, these contributions affirm a clear direction for this issue: that of a modern orthodontics attentive to growth, function, aesthetics, biology, and digital technologies. They also demonstrate the AJO's capacity to bring together different forms of scientific contributions—perspective articles, reviews, comparative studies, and clinical cases—while maintaining a coherent editorial vision.

I would like to extend my warmest thanks to the authors for their trust, to the reviewers for the quality of their expertise, and to the members of the Editorial Board for their continued commitment. Their collective contribution enables the AJO to continue its development with rigor, high standards, and ambition.

May this issue provide our readers with material for reflection, discussion, and clinical enrichment. May it also contribute to the advancement and international visibility of a rigorous Algerian orthodontics, fully engaged with contemporary scientific developments worldwide.

I wish you an excellent read.



Dr Réda ALIM
Editor-in-Chief
Email : dr.alim@hotmail.fr



Pr Djillali HADJOUIS
PALÉOANTHROPOLOGUE, PALÉONTOLOGUE

PRÉFACE

Longtemps, l'odontologie en général et l'orthodontie en particulier s'étaient focalisées sur l'enseignement et la thérapeutique, quelquefois sur la recherche des fonctions dento-dentaires, dento-squelettiques et oro-faciales. A l'exception de très rares spécialistes internationaux, qui ont intégré la sphère cranio-faciale dans la compréhension des phénomènes de malocclusion, les revues spécialisées d'orthodontie ne faisaient pas mention du mécanisme causal, qui aurait provoqué au cours de l'ontogenèse, la perturbation d'une structure profonde, perturbant elle-même dans sa course, l'occlusion.
La compréhension des phénomènes de la morphogenèse biodynamique dans la formation complexe du puzzle cranio-facial des hommes préhistoriques, n'a été engagée et validée que récemment (une trentaine d'année). Comme l'orthodontie, la paléoanthropologie, eu égard à la bonne ou mauvaise conservation des pièces fossiles, n'avait fait que décrire la diagnose des fossiles crâniens et/ou dentaires dans leur évolution, sans jamais aller en profondeur, examiner les structures internes, notamment celles de la base du crâne et son ensemble basi-occipital, basi-sphénoidal et surtout occipito-cervical. Autrement dit, le mécanisme responsable des dysfonctions cranio-faciales et occlusales était soit mal connu, soit carrément méconnu.
Il fallait donc alerter thérapeutes, paléoanthropologues et autres anatomistes, à exercer le regard en scrutant des zones anatomiques, habituellement mises de côté, ou non exploitées, en s'aidant d'outils numériques 2 d ou 3 D performants. Il va s'en dire que les travaux sur la morphogenèse phylogénétique et ontogéniques de Anne Dambricourt Malassé et Marie-Joseph Deshayes, suivis dans cette mouvance par mes propres recherches, ont été d'un apport non négligeable pour la compréhension de ces phénomènes complexes.
A ma grande satisfaction, la réflexion théorique et pratique du Dr Réda Alim, mise au point, aussi bien dans son enseignement orthodontique que dans sa pratique du soin, s'orientait sans équivoque dans la direction basicrânienne, ne négligeant ni l'adaptation évolutive des Hominidés et en particulier Homo sapiens, ni l'esthétique du patient.
Après une dizaine d'années d'explorations architecturales cranio-faciales, au sein de la Société Algérienne d'Orthodontie (SAO), sous la direction du Dr Réda Alim, l'Algerian Journal of Orthodontics (AJO), la première véritable revue nationale est née en 2025, avec le souci de la rendre visible à l'ensemble des praticiens et à ceux et celles qui touchent au domaine dento-squelettique. Ce deuxième numéro qui arrive à la suite de l'important congrès international d'Orthodontie, dans sa dixième version, tenu à Alger en 2025 montre à l'évidence la grande maturité et l'expérience théoriques et pratiques acquises par les orthodontistes, issues de la faculté dentaire d'Alger.
Dans Orthodontie et analyse architecturale cranio-faciale : les morphotypes africains (ASPBD n° 4, 2009) et Equilibre postural des Hominidés d'Algérie et du Maghreb et leurs relations architecturales cranio-faciales avec les populations modernes (Ikosim, Alger, 2014) ou Vers un paradigme holistique de l'anatomie paléo-anthropologique : entre adaptation posturale et globalité architecturale du corps chez les Hominidés (Ikosim, Alger, 2016), contributions réalisées en direction des orthodontistes d'Afrique et du Proche-Orient, je mettais déjà en exergue l'importance de la prise en compte des morphotypes ancestraux dans l'analyse architecturale cranio-faciale, en relation avec la morphogenèse des populations contemporaines. Il faut dire que cette étape est fondamentalement non seulement franchie par la revue Algerian Journal of Orthodontics (AJO) et sa tutelle la Société Algérienne d'orthodontie (SAO), mais elle ouvre des perspectives dont les outils d'analyse s'avèrent des plus sophistiqués.
Dès lors, il faut bien admettre que la paléoanthropologie qui s'est inspirée des méthodes vestibulaires et autres analyses céphalométriques (Antoine Delattre (1891-1983), Raphaël Fenart (1928-2016), Robert Ricketts (1920-2003), Robert Gudin (1936-2022), Jean Delaire (1923-2022), (Marie-Joseph Deshayes) se révèle étroitement liée à l'orthodontie et à l'Orthopédie dento-Faciale, qui en retour, ces dernières s'appuient sur des données paléoanthropologiques de populations ancestrales aux morphotypes régionaux. Ainsi, la boucle est bouclée.



Pr HADJOUIS Djillali
Paléoanthropologue, paléontologue
Email :Djillali Hadjouis. d.hadjouis@gmail.com

PREFACE

For a long time, dentistry in general, and orthodontics in particular, focused primarily on teaching and treatment, and occasionally on the study of dento-dental, dento-skeletal, and orofacial functions. With the exception of a very small number of international specialists who incorporated the craniofacial sphere into the understanding of malocclusion, specialist orthodontic journals made no mention of the causal mechanism that, during ontogenesis, may have led to the disruption of a deep-seated structure, which in turn affected occlusion throughout the course of development.

Understanding the processes of biodynamic morphogenesis involved in the complex formation of the craniofacial architecture of prehistoric humans has only recently been undertaken and validated, over approximately the past thirty years. Like orthodontics, paleoanthropology, depending on the degree of preservation of fossil specimens, had largely confined itself to describing the diagnostic features of cranial and/or dental fossils throughout their evolution, without examining the deeper internal structures, particularly those of the cranial base and its basioccipital, basisphenoidal, and especially occipitocervical complex. In other words, the mechanism responsible for craniofacial and occlusal dysfunctions was either poorly understood or entirely overlooked.

It was therefore necessary to draw the attention of clinicians, paleoanthropologists, and other anatomists to anatomical regions that are usually overlooked or insufficiently explored, encouraging closer examination with the aid of high-performance 2D or 3D digital tools. It goes without saying that the work of Anne Dambricourt Malassé and Marie-Joseph Deshayes on phylogenetic and ontogenetic morphogenesis, followed in the same line of inquiry by my own research, has made a significant contribution to the understanding of these complex phenomena.

To my great satisfaction, the theoretical and practical approach developed by Dr Réda Alim, both in his orthodontic teaching and in his clinical practice, was unequivocally oriented toward the basicranial dimension, without neglecting either the evolutionary adaptation of Hominins, particularly Homo sapiens, or the patient's esthetic concerns.

After approximately ten years of craniofacial architectural investigations within the Algerian Society of Orthodontics (SAO), under the direction of Dr Réda Alim, the Algerian Journal of Orthodontics (AJO), the first genuine national journal in the field, was launched in 2025 with the aim of making it visible to all practitioners and to all those involved in the dento-skeletal field. This second issue, published following the major International Congress of Orthodontics, in its tenth edition, held in Algiers in 2025, clearly reflects the considerable theoretical and practical maturity and experience acquired by orthodontists trained at the Faculty of Dentistry of Algiers.

In Orthodontie et analyse architecturale cranio-faciale : les morphotypes africains (ASPBD No. 4, 2009), Equilibre postural des Hominidés d'Algérie et du Maghreb et leurs relations architecturales cranio-faciales avec les populations modernes (Ikosim, Algiers, 2014), and Vers un paradigme holistique de l'anatomie paléo-anthropologique : entre adaptation posturale et globalité architecturale du corps chez les Hominidés (Ikosim, Algiers, 2016), contributions intended for orthodontists in Africa and the Middle East, I had already emphasized the importance of taking ancestral morphotypes into account in craniofacial architectural analysis, in relation to the morphogenesis of contemporary populations. It should be noted that this milestone has not only been decisively reached by the Algerian Journal of Orthodontics (AJO) and its parent organization, the Algerian Society of Orthodontics (SAO), but also opens new perspectives supported by increasingly sophisticated analytical tools.

It must therefore be acknowledged that paleoanthropology, which has drawn on vestibular methods and other cephalometric analyses developed by Antoine Delattre (1891–1983), Raphaël Fenart (1928–2016), Robert Ricketts (1920–2003), Robert Gudin (1936–2022), Jean Delaire (1923–2022), and Marie-Joseph Deshayes, is closely linked to orthodontics and dentofacial orthopedics. In turn, these disciplines draw on paleoanthropological data from ancestral populations characterized by regional morphotypes. Thus, the circle is complete.



Pr HADJOUIS Djillali
Paléoanthropologue, paléontologue
Email :Djillali Hadjouis. d.hadjouis@gmail.com

Les Hommes anatomiquement modernes (HAM) d'Algérie depuis 20 000 ans: Morphogenèse craniofaciale et occlusale et répercussion sur la dynamique posturale.

Anatomically modern humans (AMH) of Algeria for 20,000 years. Craniofacial and occlusal morphogenesis and its impact on postural dynamics.

HADJOUIS Djillali,[1] Paléontologue, paléoanthropologue. Directeur de recherche honoraire CNRPAH
Professeur-associé, Laboratoire d'Archéologie et de Paléoenvironnement de l'Afrique du Nord (ARPAN), Université Alger 2.
**Auteur correspondant : Djillali Hadjouis. d.hadjouis@gmail.com*

Résumé:

Les travaux paléoanthropologiques des trente dernières années entrepris sur les Hommes anatomiquement modernes (HAM) d'Algérie, en l'occurrence les hommes de MechtaAfalou et les Proto-Méditerranéens ont été analysés sous l'angle de la morphogenèse biodynamique cranio-faciale et occlusale. En effet, si ces hommes modernes, connus surtout pour leur avulsion dentaire, les uns au maxillaire, les autres aux deux mâchoires, cette nouvelle lecture anatomique appuyée par l'imagerie téléradiographique, jamais suivie auparavant de cette manière, a mis en évidence la dynamique fonctionnelle de l'occlusion et des articulés dentaires en relation avec les mouvements antéro-postérieurs de la base du crâne notamment la charnière occipito-cervicale. En comparaison avec les Hommes de Néanderthal, cette dernière s'avère nettement différente avec les hommes modernes, compte tenu d'une insuffisance de la bascule occipitale, suspendue en extension, donnant au rachis cervical une absence de lordose, de même la mise en place d'une cyphose lombaire lors d'une posture pelvienne en rétroversion. Au f inal, cette nouvelle lecture holistique a mis en évidence non seulement les déséquilibres de la dynamique posturale en station bipède, mais a également relevé un grand nombre d'asymétries cranio-faciales et des dysmorphoses dento-squelettiques.

Mots clés:

HAM,paléoanthropologie, paléopathologie, dynamique posturale, occlusion, articulé dentaire.

Abstract

The paleoanthropological work undertaken over the last thirty years on anatomically modern humans (AMH) from Algeria, specifically the Mechta-Afalou people and the ProtoMediterraneans, has been analyzed from the perspective of craniofacial and occlusal biodynamic morphogenesis. Indeed, while these modern humans are known primarily for their dental avulsion, some in the maxilla, others in both jaws, this new anatomical interpretation, supported by teleradiographic imaging never before used in this way, has highlighted the functional dynamics of occlusion and dental articulations in relation to the anteroposterior movements of the skull base, particularly the occipitocervical junction. Compared to Neanderthals, this latter aspect is markedly different in modern humans, due to insufficient occipital tilt, suspended in extension, resulting in a lack of lordosis in the cervical spine, as well as the development of lumbar kyphosis during a retroverted pelvic posture. Ultimately, this new holistic interpretation has highlighted not only imbalances in postural dynamics while bipedal, but has also revealed a large number of craniofacial asymmetries and dentoskeletal dysmorphoses.

Keywords:

HAM, paleoanthropology, paleopathology, postural dynamics, occlusion, dental articulation.

Reçu le, 14/04/2026 ; Accepté le, 05/05/2026.

Introduction

Longtemps les travaux de paléoanthropologie consacrés au neurocrâne et à la face ont été développés sans tenir compte de l'occlusion et de l'articulé dentaire, autrement dit des relations mécaniques et dynamiques que peuvent avoir ces derniers avec la base du crâne et en particulier la charnière occipitocervicale. Or sans l'apport d'une anatomie holistique tenant compte de l'ensemble des paramètres dynamiques de la posture cranio-facio-occlusale d'une part, et occipito-rachidienne d'autre part, l'interprétation étiologique ou étiopathogénique s'avère vaine. L'immense chantier anatomo-pathologique des hommes anatomiquement modernes d'Algérie qui se présentait à nous offrait à la fois la singularité du sujet et la complexité de le traiter. Une nouvelle lecture de l'architecture cranio-faciale et occlusale, en rapport avec le rachis et le squelette des membres inférieurs s'imposait, de même l'analyse paléopathologique, variations et autres anomalies des dents (lésions infectieuses, parodonthopathies, troubles de la croissance dentaire, anomalies de nombre et de forme ...), du rachis et du squelette appendiculaire s'avérait nécessaire pour toute compréhension de la dynamique posturale. Aussi, nous ne pouvions aborder un tel sujet sur des populations d'hommes fossiles, en méconnaissant les trajectoires de croissance des populations actuelles. De nombreuses collections anthropologiques d'âge historique, provenant de fouilles archéologiques du Bassin parisien (Antiquité, Galloromain, Mérovingien, Bas Moyen Âge, époques modernes) ont été étudiées dans leur ensemble anatomo-physiologique et paléopathologique. Désormais ces collections servent de références anthropologiques, biométriques, chronologiques et téléradiographiques.

2. Matériel et Méthodes

Le développement cranio-facial entraine souvent, à différents stades de la croissance, des contraintes des structures membraneuses et cartilagineuses qui se répercutent sur l'occlusion En effet, deux phénomènes dynamiques, l'un au niveau de la voûte crânienne, par le mouvement des écailles osseuses sur le liquide céphalo-rachidien (pariétaux, hémi-frontaux, temporaux, occipital), l'autre au niveau de la synchondrose sphéno-occipitale (SSO) entrainent une cascade de modifications majeures, qui agissent inévitablement sur l'harmonie faciale, autrement dit la mise en place d'une malocclusion et de décalages occlusaux. La SSO, véritable clé de voûte phylogénique et ontogénique entraine au cours dela croissance, d'abord une dynamique de flexion avec une double rotation inverse (rotation horaire du basi-sphénoïde et anti-horaire du basi-occipital) (fig.1), ensuite des mouvements multi-directionnels (antéro-postérieurs,latéraux, verticaux),responsables d'asymétries basicrâniennes et de malocclusions (fig.2).

Introduction

For a long time, paleoanthropological studies devoted to the neurocranium and face were developed without taking into account occlusion and dental articulation, in other words, the mechanical and dynamic relationships that these may have with the base of the skull and in particular the occipitocervical junction. However, without the contribution of a holistic anatomy that considers all the dynamic parameters of craniofacial-occlusal posture on the one hand, and occipito-spinal posture on the other, etiological or etiopathogenic interpretation proves futile. The immense anatomopathological field of study of anatomically modern humans from Algeria that presented itself to us offered both the singularity of the subject and the complexity of addressing it. A new interpretation of craniofacial and occlusal architecture, in relation to the spine and lower limb skeleton, was essential. Similarly, paleopathological analysis, including variations and other anomalies of the teeth (infectious lesions, periodontal diseases, dental growth disorders, anomalies in number and shape, etc.), spine, and appendicular skeleton, proved necessary for any understanding of postural dynamics. Furthermore, we could not address such a subject in fossil human populations without understanding the growth trajectories of present-day populations. Numerous anthropological collections from historical periods, originating from archaeological excavations in the Paris Basin (Antiquity, GalloRoman, Merovingian, Late Middle Ages, and modern periods), have been studied in their entirety, encompassing anatomical, physiological, and paleopathological aspects. These collections now serve as anthropological, biometric, chronological, and radiographic references.

2. Material and Methods

Craniofacial development often leads, at different stages of growth, to constraints on membranous and cartilaginous structures which have repercussions on occlusion. Indeed, two dynamic phenomena, one at the level of the cranial vault, by the movement of the bony scales on the cerebrospinal fluid (parietal, hemifrontal, temporal, occipital), the other at the level of the spheno-occipital synchondrosis (SOS) lead to a cascade of major modifications, which inevitably affect facial harmony, in other words the establishment of malocclusion and occlusal discrepancies. The sphenoid bone (SSO), a true phylogenetic and ontogenetic keystone, drives growth, initially through a flexion dynamic with a double inverse rotation (clockwise rotation of the basi-sphenoid and counterclockwise rotation of the basi-occipital) (Fig. 1), followed by multidirectional movements (anteroposterior, lateral, vertical),responsible for cranial asymmetries and malocclusions (Fig. 2).

Si cette dernière est le plus souvent causée par ce type d'asymétries, celles-ci sont parfois sous l'effet des déformations vertébrales (scoliose, cyphose). Les paramètres d'analyses de l'architecture cranio-faciale et de la téléradiographie ont mis en évidence la mécanique de contraction occipitale dite rotation positive, dans des trajectoires allant de l'extension à la flexion basicrâniennes. Cette méthodologie (droites, angles, indices) se basant désormais sur une analyse des structures profondes internes, a rendu des services non négligeables pour la compréhension des trajectoires de croissance de la face et de la base du crâne, parfois de l'occlusion du sujet sain, mais également du sujet atteint d'anomalies ou de pathologies.

While the latter is most often caused by this type of asymmetry, it is sometimes due to vertebral deformities (scoliosis, kyphosis). Analysis parameters of craniofacial architecture and cephalometric radiography have highlighted the mechanics of occipital contraction, known as positive rotation, in trajectories ranging from cranial extension to flexion. This methodology (lines, angles, indices), now based on an analysis of the deep internal structures, has provided significant services for understanding the growth trajectories of the face and the base of the skull, sometimes the occlusion of the healthy subject, but also of the subject with anomalies or pathologies.

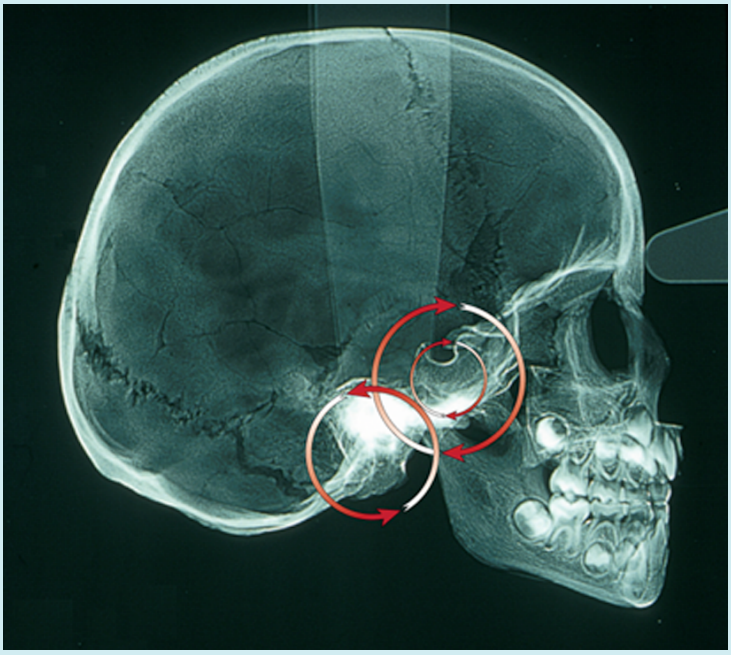

Figure 1: Téléradiographie de profil d'un crâne d'enfant provenant d'une nécropole médiévale d'Île-de-France montrant les rotations inverses au niveau de la synchondrose sphéno-occipitale. Le déséquilibre de cette région anatomique se répercute sur l'occlusion et sur le rachis cervical,
Lateral cephalometric radiograph of a child's skull from a medieval necropolis in Île-de-France showing opposing rotations at the spheno-occipital synchondrosis. The imbalance in this anatomical region reverberates on occlusion and the cervical spine. © D. Hadjouis

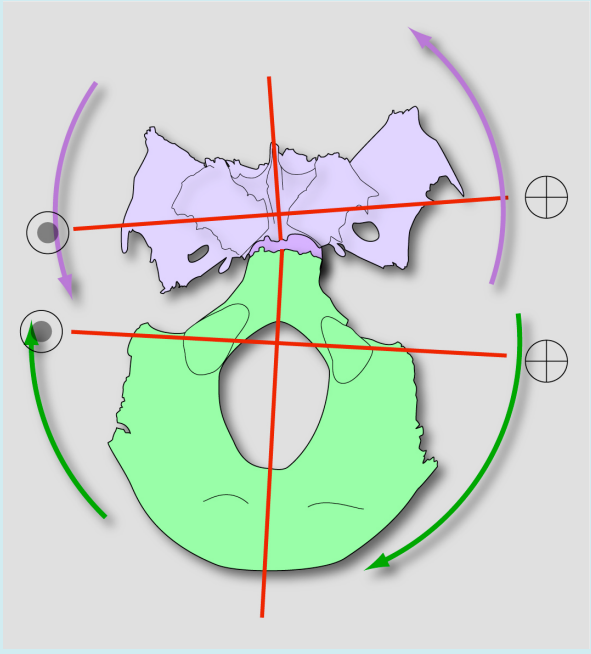

Figure 2: Base du crâne humain montrant une asymétrie basi-occipito-sphénoïdale. Ce type montre une rotation en flexion latérale dont la cause principale est une disjonction de la SSO, d'après Altiéri modifié.
One of the most frequent basi-occipito-sphenoid asymmetries in the Paleolithic population of Afalou-Bou-Rhummel (Bedjaia, Algeria). This type shows a lateral flexion rotation whose main cause is a disjunction of the sphenoidal sulcus, according to a modified Altieri.

3.De la quadrupédie à la bipédie,de la normocclusion à la malocclusion

Cette approche holistique appliquée aux mammifères quadrupèdes et bipèdes, nous a permis de mieux saisir les fonctionnalités adaptatives posturales. De l'animal à quatre pattes dont la tête, en porte à faux est libérée des contraintes mécaniques et physiologiques postérieures au cou, et aux assises le plus souvent équilibrées d'un avant-train et d'un arrière-train, on passe à la station debout chez l'homme, dont la tête au sommet, devrait (en théorie seulement) se maintenir en équilibre stable sur un corps bipodal verticalisé. Si le premier a réussi son équilibre au sol, sans la moindre asymétrie posturale, en dehors des animaux de trait et de labours, ni de dysmorphoses occlusales, en raison justement d'une projection en avant de la tête, l'homme verticalisé se retrouve doté d'une posture constamment déséquilibrée, dont les mouvements antéro-postérieurs et latéraux du corps livrent des marqueurs fonctionnels indiscutables d'une asymétrie dimensionnelle, d'une anomalie congénitale (luxation coxo-fémorale), d'un post-traumatisme, d'un décalage occlusal (promandibulie, rétromaxillie ou l'inverse, articulé croisé) ou de tout autre phénomène causant un déséquilibre biomécanique (Hadjouis, 2021).

L'anatomie comparée cranio-faciale des quadrupèdes et de l'homme se caractérise par des fonctionnalités anatomophysiologiques liées à la gravitation et à l'adaptation posturale. En effet, la construction géométrique d'un triangle (points basionprosthion et droite perpendiculaire en son centre) appliquée aux fossiles, comme aux espèces actuelles quadrupèdes, est fonction de son orientation céphalo-caudale, qui passe d'un crâne en extension avec un *foramen magnum* situé à l'arrière de l'occipital et dont l'angle est aux alentours de 120°(fig.3), à un crâne en flexion dont le trou occipital se situe au milieu de la base du crâne, en miroir avec la première vertèbre cervicale et un angle de 45° chez l'homme moderne (fig.4). Chez ce dernier, cette loi fondamentale traduit une mécanique constante qui situe la relation Crâne-Face à mi-distance entre le point antérieur du trou occipital (B) et le point antérieur des alvéoles dentaires (P) (fig.4), toute diminution de longueur de l'arrière-crâne basilaire entraîne une diminution équivalente de l'avant-crâne dentaire (Leroi-Gourhan, 1983, Hadjouis, 2021).

3. From quadrupedalism to bipedalism, from normocclusion to malocclusion

This holistic approach, applied to quadrupedal and bipedal mammals, has allowed us to better understand postural adaptive functions. From the four-legged animal whose cantilevered head is freed from the mechanical and physiological constraints behind the neck, and whose stance is most often balanced by a forequarters and hindquarters, we move to the upright posture of humans, whose head, positioned at the top, should (in theory only) maintain stable equilibrium on a verticalized bipedal body. While the former has achieved balance on the ground, without the slightest postural asymmetry, apart from draft and plowing animals, nor occlusal dysmorphoses, precisely because of a forward projection of the head, the upright man finds himself endowed with a constantly unbalanced posture, whose anteroposterior and lateral movements of the body provide indisputable functional markers of a dimensional asymmetry, a congenital anomaly (coxofemoral dislocation), a post-trauma, an occlusal shift (prognathism, retromaxillary or the reverse, crossbite) or any other phenomenon causing a biomechanical imbalance (Hadjouis, 2021).

The comparative craniofacial anatomy of quadrupeds and humans is characterized by anatomical and physiological features related to gravity and postural adaptation. Indeed, the geometric construction of a triangle (basion-prosthion points and a perpendicular line in its center) applied to fossils, as to current quadruped species, is a function of its cephalocaudal orientation, which goes from an extended skull with a *foramen magnum* located behind the occipital bone and whose angle is around 120° (fig.3), to a flexed skull whose foramen magnum is located in the middle of the base of the skull, mirrored with the first cervical vertebra and at an angle of 45° in modern humans (fig.4). In the latter, this fundamental law reflects a constant mechanics which places the Skull-Face relationship at mid-distance between the anterior point of the occipital foramen (B) and the anterior point of the dental alveoli (P) (fig.4), any decrease in length of the basilar back of the skull leads to an equivalent decrease of the dental anterior skull (Leroi-Gourhan, 1983, Hadjouis, 2021).

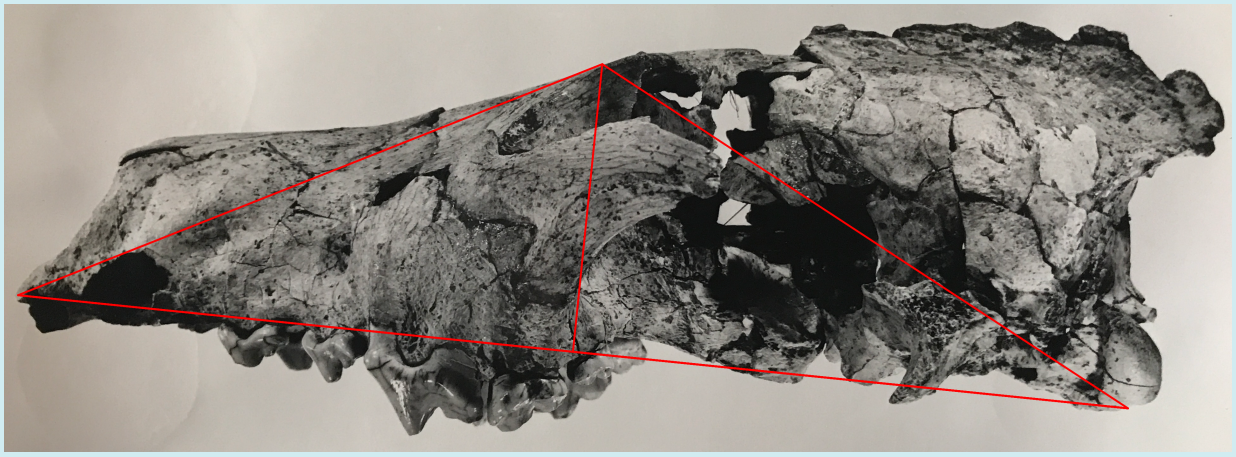

Figure 3: Crâne de loup fossile (Canis lupus) sans mandibule vu de profil gauche. Le triangle géométrique basion-prosthion traduit l'extension des champs cranio-dentaire et cranio-rachidien, © D. Hadjouis
Fossil wolf skull (Canis lupus) without mandible, seen in left profile. The basion-prosthion geometric triangle represents the extent of the cranio-dental and cranio-spinal fields. © D. Hadjouis

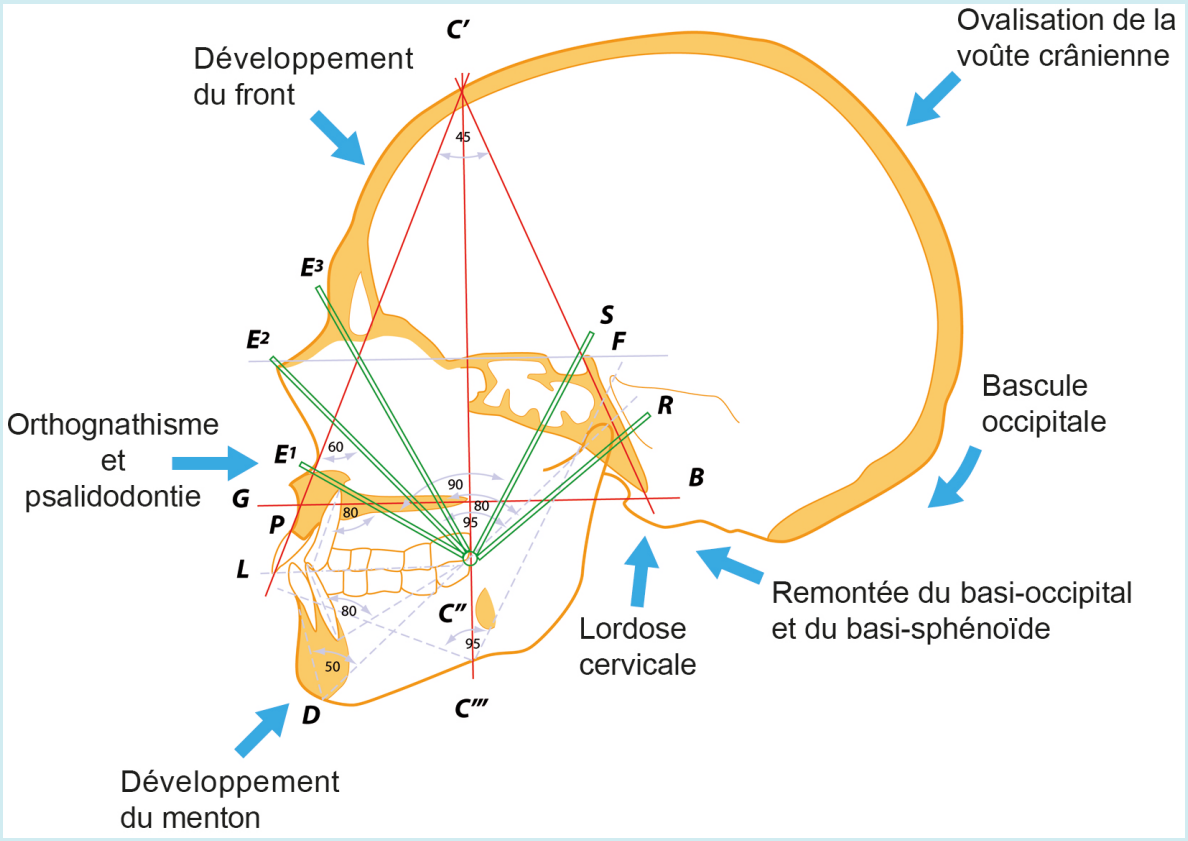

Figure 4: Modèle architectural cranio-facial et occlusal montrant les caractères apomorphes (dérivés) du plan d'organisation Sapiens, d'après Leroi-Gourhan modifié
Craniofacial and occlusal architectural model showing the apomorphic (derived) characteristics of the Sapiens organizational plan, after Leroi-Gourhan, modified

4. Des Hommes anatomiquement modernes pléistocènes et holocènes d'Algérie (-20 000 ans 8000 ans)

A l'évidence, les caractères dérivés (apomorphie) des *Homo sapiens* inscrits dans les nouveaux plans d'organisation de la morphogenèse cranio-faciale et occlusale, se retrouvent chez les Hommes anatomiquement modernes d'Algérie, un peu avant la f in du Pléistocène supérieur (-20 000 ans). Ainsi, on peut constater que le nouveau palier Sapiens se démarque entièrement de l'espèce *Homo neanderthalensis* par un renouveau de la face, de l'occlusion et du crâne. La première nouveauté du crâne de Sapiens est sa forme en flexion, résultat d'une rotation occipitale très active. A partir de cette morphologie, les caractères apomorphes les plus significatifs se singularisent par : un développement du front, une ovalisation de la voûte et une augmentation de sa hauteur, un recul de la face dans un plan orthognathe, un articulé dentaire psalidonte (incisives supérieures recouvrant les inférieures), un développement du menton, une bascule occipitale antérieure et vers l'avant, une remontée du basi-occipital et du basi-spénoïde rendant l'avant du *foramen magnum* incliné vers le haut dans le sens de la pente du clivus. C'est cette position inclinée du trou occipital qui donnera au rachis cervical de l'homme moderne, ce que l'on nommera plus tard par lordose cervicale à convexité antérieure. Grâce à l'analyse architecturale cranio-faciale par l'imagerie téléradiographique, deux paramètres dynamique essentiels se démarquent inévitablement, à l'origine du développement de l'homme moderne. En effet, la flexion occipitale au niveau de la base du crâne et la psalidontie au niveau de saface (étage moyen et inférieur), ont été sous la pression des cinétiques endocrâniennes des synchondroses sphéno-occipitale (SSO), sphéno-ethmoïdale et ethmoïdo-frontale.

4. Anatomically modern Pleistocene and Holocene humans from Algeria (20,000-8,000 years ago)

Clearly, the derived characteristics (apomorphies) of *Homo sapiens*, inscribed in the new organizational plans of craniofacial and occlusal morphogenesis, are found in anatomically modern humans from Algeria, shortly before the end of the Late Pleistocene (20,000 years ago). Thus, we can observe that the new Sapiens stage is entirely distinct from the *Homo neanderthalensis* species through a renewal of the face, occlusion, and skull. The first novelty of the Sapiens skull is its flexed shape, the result of a very active occipital rotation. From this morphology, the most significant apomorphic characteristics are distinguished by: a developed forehead, an ovalization of the cranial vault and an increase in its height, a recession of the face in an orthognathic plane, a psalid dental occlusion (upper incisors overlapping the lower ones), a developed chin, an anterior and forward tilt of the occipital bone, and an upward movement of the basioccipital and basispenoid muscles, resulting in the anterior aspect of the *foramen magnum* being inclined upwards in the direction of the clivus's slope. It is this inclined position of the foramen magnum that will give the cervical spine of modern humans what will later be called cervical lordosis with anterior convexity. Thanks to craniofacial architectural analysis using cephalometric radiography, two essential dynamic parameters inevitably stand out, at the origin of the development of modern humans. Indeed, occipital f lexion at the level of the base of the skull and psalidontia at the level of its face (middle and lower level), were under the pressure of the endocranial kinetics of the spheno-occipital (SSO), spheno-ethmoidal and ethmoido-frontal synchondroses.

5. De l'occlusion à l'articulé dentaire

Si l'occlusion concerne l'engrènement dentaire lors de l'intercuspidie maxillo-mandibulaire bouche fermée, l'articulé dentaire est le mouvement lors de la mastication, en rapport avec le régime alimentaire. L'occlusion des hommes anatomiquement modernes issus des sites préhistoriques, protohistoriques, parfois même historiques nous suggère deux classes importantes de dysmorphoses (II et III) (fig.5). Concernant les hommes d'Afalou (grotte d'Afalou Bou-Rhummel près de Bedjaia), c'est la classe III qui est dominante, représentée par des individus dont les cinétiques sphénoïdale et occipitale semblent appartenir aux groupes 1, 2 et 4 (fig.6) A peine 2 individus appartiennent à la classe II, les autres étant indéterminés car fragmentaires (Hadjouis, 2002, 2011). Les sites sensiblement de même âge, situés sur le littoral, dans le Tell ou le Sahara suggèrent également une prédominance de la classe III.

5. From occlusion to dental articulation

While occlusion refers to the intercuspation of teeth during maxillomandibular movement with the mouth closed, dental articulation is the movement during mastication, related to diet. The occlusion of anatomically modern humans from prehistoric, protohistoric, and sometimes even historical sites suggests two important classes of dysmorphoses (II and III) (Fig. 5). Regarding the humans-from Afalou (Afalou Bou-Rhummel cave near Béjaïa), Class III is dominant, represented by individuals whose sphenoid and occipital movements appear to belong to groups 1, 2, and 4 (Fig. 6). Barely two individuals belong to Class II, the others being indeterminate due to fragmentary remains (Hadjouis, 2002, 2011). Sites of roughly the same age, located on the coast, in the Tell or the Sahara, also suggest a predominance of class III.

Rappelons que les mécanismes cranio-faciaux de cette dysmorphose mettent en évidence des cinétiques sphénooccipitales, dites de flexion telles que : promandibulie (ou pas), rétromaxillie (ou pas), angle sphénoïdal fermé, forte bascule de l'écaille occipitale, et remontée du basi-occipital (rotation antihoraire), champ cranio-facial raccourci, champ cranio-rachidien augmenté, augmentation en hauteur de la face. De même que les mécanismes de dysmorphose en classe II des hommes fossiles d'Algérie, bien que de fréquence moindre, mettent en place des cinétiques telles que : écaille occipitale trop haute, angle sphénoïdal très ouvert, raccourcissement du champ cranio-rachidien, accroissement du champ cranio-facial, diminution de la hauteur de la face, promaxillie (ou pas), rétromandibulie (ou pas). Ces types de dysmorphoses (classes II et III) peuvent être dento-dentaires, dento-squelettiques, parfois dans de rares cas, les cinétiques sphéno-occipitales, sphéno-ethmoïdales et ethmoïdo-frontales se manifestent sans se répercuter fortement sur l'occlusion.

It should be recalled that the craniofacial mechanisms of this dysmorphosis highlight spheno-occipital kinetics, known as flexion, such as: promandibuly (or not), retromaxillary (or not), closed sphenoidal angle, strong tilting of the occipital squama, and upward movement of the basi-occipital (counter-clockwise rotation), shortened craniofacial field, increased craniospinal field, increased height of the face. Similarly, the mechanisms of Class II dysmorphosis in Algerian fossil humans, although less frequent, involve kinetics such as: an excessively high occipital squama, a very open sphenoidal angle, shortening of the cranio-spinal field, expansion of the craniofacial field, decreased facial height, maxillary protrusion (or lack thereof), and mandibular retroversion (or lack thereof). These types of dysmorphoses (Classes II and III) can be dento-dental, dento-skeletal, and, in rare cases, spheno-occipital, spheno-ethmoidal, and ethmoido-frontal kinetics manifest without significantly affecting occlusion.

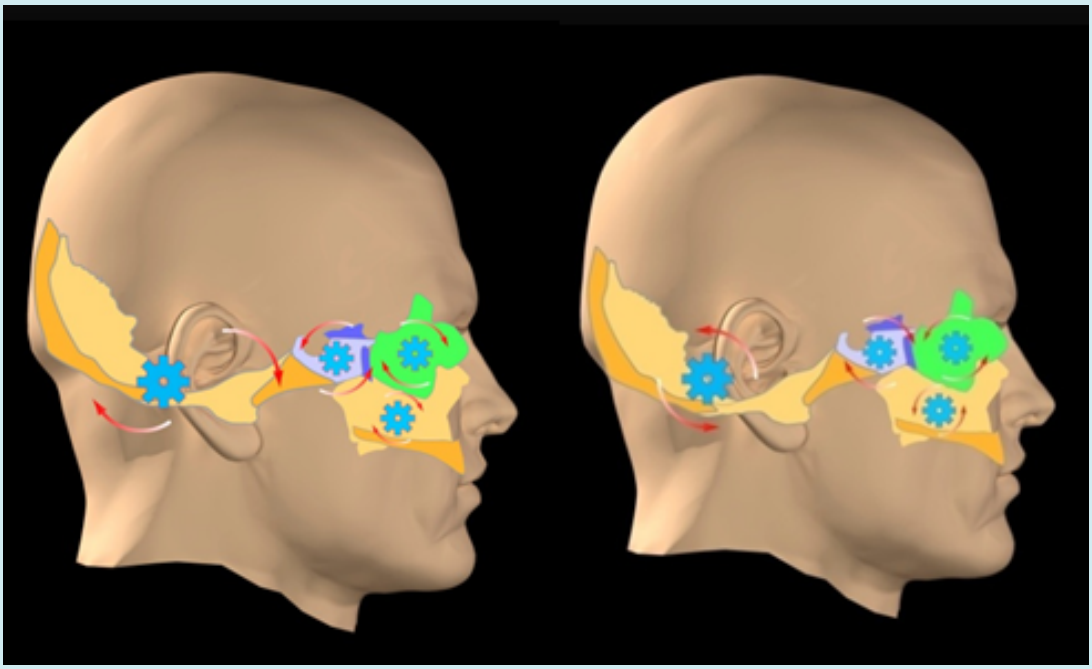

Figure 5: Les deux tableaux architecturaux cranio-faciaux présents dans la population paléolithique Afalou-Bou-Rhummel (Bedjaia, Algérie). La rotation des pièces osseuses qui composent le neurocrâne et la face (occipital, temporal, sphénoïde, ethmoïde, maxillaire) se répercute sur l'occlusion soit par une dynamique d'extension, à la flexion occipitale insuffisante, les temporaux bloqués en rotation interne, le maxillaire libéré (image de gauche), soit par une dynamique de flexion, des temporaux ouverts en rotation externe, le maxillaire ayant moins de liberté (image de droite), © D. Hadjouis

The two craniofacial architectural configurations present in the Paleolithic Afalou-Bou-Rhummel population (Bedjaia, Algeria). The rotation of the bony elements that compose the neurocranium and face (occipital, temporal, sphenoid, ethmoid, maxilla) affects occlusion either through an extension dynamic, with insufficient occipital flexion, the temporals locked in internal rotation, and the maxilla free (left image), or through a flexion dynamic, with the temporals open in external rotation, and the maxilla having less freedom (right image), © D. Hadjouis

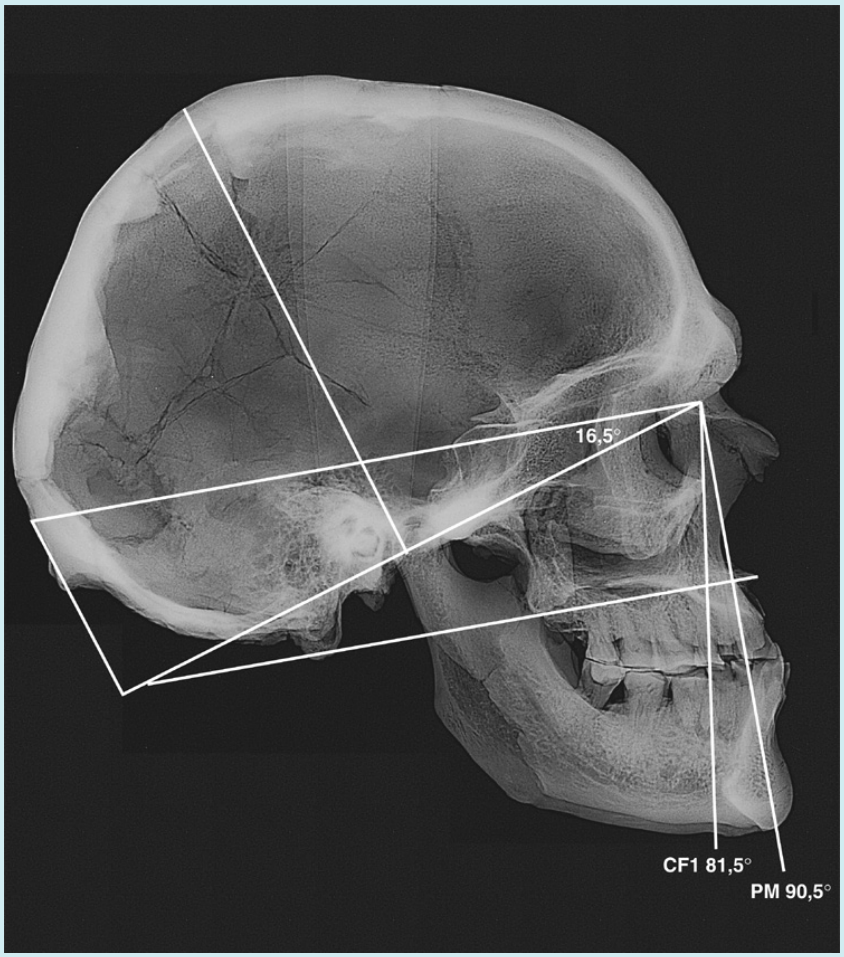

Figure 6: Analyse architecturale par téléradiographie de profil d'un crâne d'Afalou-Bou-Rhummel montrant une flexion occipitale active, © D. Hadjouis
Architectural analysis by lateral cephalometric radiography of an Afalou-Bou-Rhummel skull showing active occipital flexion, © D. Hadjouis

A l'évidence, l'organisation architecturale de l'ensemble craniofacial de Sapiens qui s'est affirmée morphogénétiquement avec son nouveau plan d'organisation, met en place un articulé dentaire psalidonte, non fonctionnel avant 50 000 ans. Cette psalidontie, présente chez les populations juvéniles et adultes paléolithiques (autour de-20 000 ans), modifie quelque peu son articulé au cours du Néolithique (entre-10 000 ans et-3500 ans), chez des populations chasseurs-cueilleurs-éleveurs-pasteurs, le rendant labidonte (bout-à-bout incisif) chez l'adulte, en raison d'une alimentation chargée de grains de quartz, abrasant la surface occlusale. Ainsi, les rapports occlusaux de cette labidontie adulte se manifeste de la même manière que celle que les néandertaliens ont connue. L'articulé dentaire des Homininés a joué un rôle primordial dans le comportement dynamique de la sphère maxillo-faciale et ses fonctions sont intimement liées à l'ensemble de l'architecture basi-cranio-faciale.
C'est Petit-Maire qui a soulevé pour la première fois ce sujet dans les années 1970,lors de ses travaux de recherche sur le peuplement néolithique du Sahara atlantique et de Mauritanie(Izriten 6 100 ± 120 BP, Sebkha

Clearly, the architectural organization of the Sapiens craniofacial complex, which became morphogenetically established with its new organizational plan, introduced a psalidont dental articulation, non-functional before 50,000 years ago. This psalidont articulation, present in Paleolithic juvenile and adult populations (around 20,000 years ago), slightly modified its form during the Neolithic period (between 10,000 and 3,500 years ago) in hunter-gatherer-herder-pastoral populations, resulting in a labidont (edge-to-edge incisor) articulation in adults, due to a diet rich in quartz grains, which abraded the occlusal surface. Thus, the occlusal relationships of this adult labidont articulation are similar to those experienced by Neanderthals.
The dental articulation of Hominins played a primary role in the dynamic behavior of the maxillofacial sphere and its functions are intimately linked to the entire basi-cranio-facial architecture.
It was Petit-Maire who first raised this subject in the 1970s, during his research on the Neolithic settlement of the Atlantic Sahara and Mauritania (Izriten 6100 ± 120 BP,

d'Amtal entre 3 000 et 2 000 BP, Sebkha Maharia 5 040 BP et 4 100 BP, Tintan et Chami entre 3 580 et 2 100 BP).(Petit-Maire et al. 1979; Petit-Maire et Fleitcher 1979; Petit-Maire et Charon 1979). Cette interprétation fonctionnelle est confortée par les populations des sites du Paléolithique supérieur étudiés, celui d'Afalou, dont les crânes et la denture des séries juvéniles sont parfaitement conservés (Afalou 4, Afalou 6, Afalou 26) (Hadjouis 2011, 2015), celui de Columnata (H21, H43) (Chamla 1970 ; Hadjouis 2002, 2011), et celui du Néolithique saharien de Tin-Hanakaten (enfant n° 5) (Heim et Hadjouis, 2011). Les individus juvéniles paléolithiques et néolithiques d'Algérie sont dans leur ensemble psalidontes et aucun recouvrement des incisives supérieures n'est altéré par une anomalie ou une dysmorphose basi-craniofaciale débutante (fig. 7)

Sebkha d'Amtal between 3000 and2000BP,SebkhaMaharia5040BPand4100BP,Tintan and Chami between 3580 and 2100 BP). (Petit-Maire et al. 1979; Petit-Maire and Fleitcher 1979; Petit-Maire and Charon 1979). This functional interpretation is supported by the populations of the Upper Paleolithic sites studied: Afalou, where the skulls and dentition of juvenile series are perfectly preserved (Afalou 4, Afalou 6, Afalou 26) (Hadjouis 2011, 2015); Columnata (H21, H43) (Chamla 1970; Hadjouis 2002, 2011); and the Saharan Neolithic site of Tin-Hanakaten (child no. 5) (Heim and Hadjouis, 2011). The juvenile Paleolithic and Neolithic individuals from Algeria are, on the whole, psalidodont, and no overlap of the upper incisors is altered by an anomaly or early basicraniofacial dysmorphosis (Fig. 7).

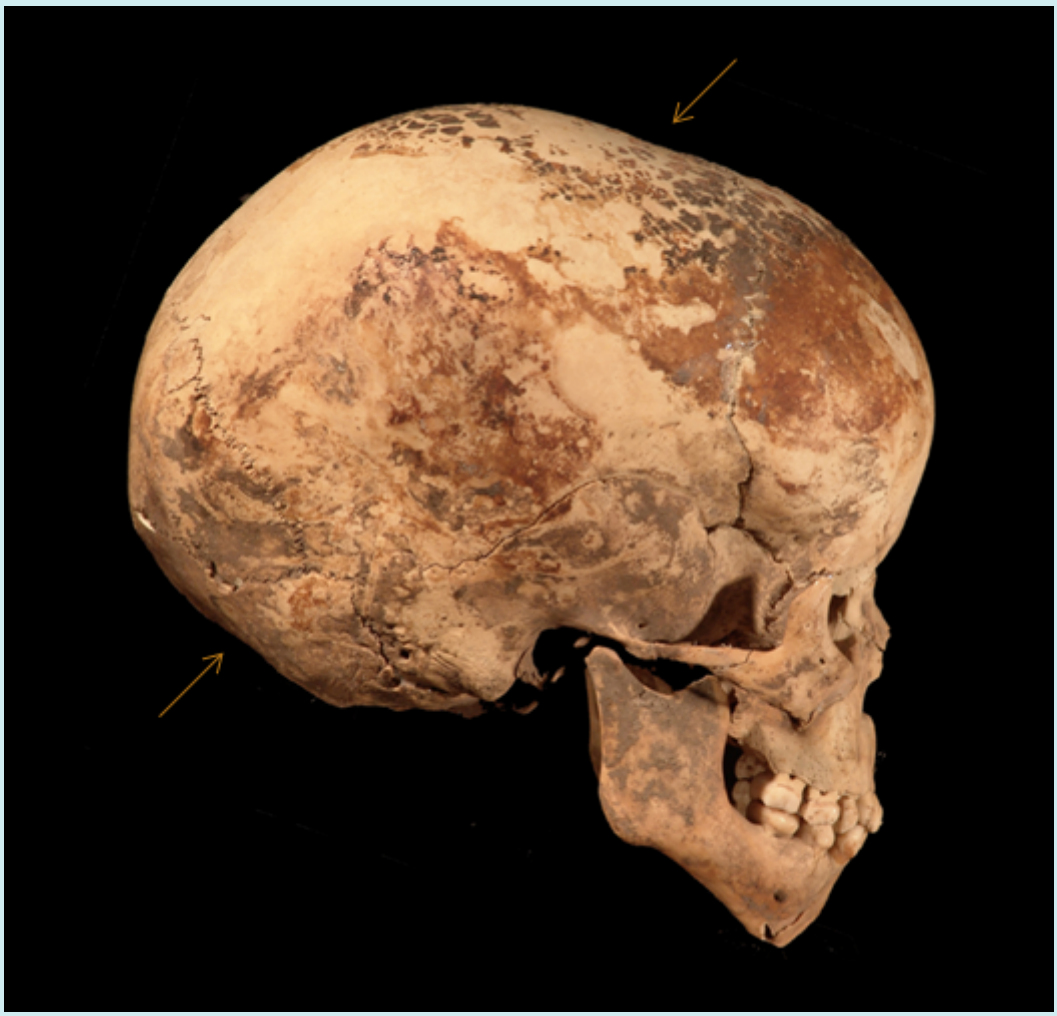

Figure 7: Articulé dentaire psalidonte chez un crâne d'enfant néolithique d'Algérie, © D. Hadjouis
Psalidodont dental articulation in a Neolithic child's skull from Algeria, © D. Hadjouis

6. Des asymétries et anomalies cranio-faciales

La nouvelle lecture anatomo-pathologique cranio-faciale de la population d'Afalou s'est montrée chargée de surprises. En effet, sur une population de 48 individus, ils sont répartis inégalement entre 26 hommes, 14 femmes, le restant portant une diagnose sexuelle indéterminée. Les âges biologiques s'échelonnent entre 2 ans et 17 ans pour la population juvénile (10 individus), les 38 adultes sont compris entre 20 et 45 ans (Hadjouis, 2002).

La fréquence des asymétries qui a touché la voûte, la face et la base du crâne est élevée, puisqu'elle concerne plus de la moitié des individus, parmi lesquels priment la flexion rotation latérale et la plagiocéphalie et pseudo-plagiocéphalie fronto-occipitale (sans atteinte de la suture coronale). En plus de ces deux types d'affections asymétriques, on retrouve la torsion et le strain latéral. Toutefois, il est primordial d'analyser avec plus d'attention le premier type représenté par la flexion rotation latérale, car les atteintes et les répercussions de cette asymétrie concernent à la fois voûte, face, base du crâne, rachis cervical et occlusion (fig.8.) L'étiopathogénie est à rechercher au niveau de la synchondrose sphéno-occipitale (SSO), sachant que la rupture de jonction de cette dernière peut se faire dans plusieurs directions : antéro-postérieure, latérale, verticale. Au niveau de la face, l'asymétrie peut être double, sagittale et verticale, donnant au visage, une torsion latéralisée avec abaissement d'une des hémi-faces atteinte, notamment des étages moyen et supérieur, mais aussi une perte de la médiane avec une symphyse maxillaire déportée.

L'asymétrie est telle, que l'étage inférieur de la face représenté par la mandibule est atteint par des dentures et des condyles mandibulaires déportés. Au niveau basicrânien, la disjonction de SSOantériorise d'un côté la grande aile du sphénoïde donnant lieu à une pommette frontalisée avec un maxillaire en rotation interne et un hémicorps sphénoïdal situé bas, alors que du côté opposé,

le maxillaire est en rotation externe avec une face plus allongée verticalement.

7. Rachis, bassin, genou : quelles relations ?

Par sa disposition impaire et centralisée, la colonne vertébrale, véritable organe d'équilibre postural entre les parties paires gauches et droites, s'est verticalisée lors de la station debout, positionnant la tête de l'homme à son sommet. Cette nouvelle adaptation posturale de l'homme moderne met désormais en évidence descourbures physiologiques en forme de S (vue de profil). Le rachis normal comportera 3 courbures : une lordose cervicale à convexité antérieure, maximale en C5, une cyphose dorsale à convexité postérieure, maximale en T8, une lordose lombaire à convexité antérieure, maximale en L3-L4. On peut ajouter une quatrième courbure dans la région sacrée, lui donnant une convexité postérieure (Hadjouis, 2018).

6. Craniofacial asymmetries and anomaliescranio-faciales

The new craniofacial anatomopathological analysis of the Afalou population has yielded several surprises. Indeed, of the 48 individuals, there is an uneven distribution of 26 males, 14 females, and the remainder with an indeterminate sex. Biological ages range from 2 to 17 years for the juvenile population (10 individuals), while the 38 adults are between 20 and 45 years old (Hadjouis, 2002).

The frequency of asymmetries affecting the cranial vault, face, and base is high, affecting more than half of the individuals. Among these, lateral flexion-rotation and fronto-occipital plagiocephaly and pseudo-plagiocephaly (without involvement of the coronal suture) are predominant. In addition to these two types of asymmetrical conditions, lateral torsion and strain were also observed. However, it is crucial to analyze the first type, represented by lateral flexion and rotation, with greater attention, as the effects and repercussions of this asymmetry affect the vault, face, skull base, cervical spine, and occlusion (Fig. 8). The etiopathogenesis should be sought at the level of the sphenooccipital synchondrosis (SOS), given that the disruption of this junction can occur in several directions: anteroposterior, lateral, and vertical. At the facial level, the asymmetry can be twofold, sagittal and vertical, resulting in a lateralized torsion of the face with a downward displacement of one of the affected hemifaces, particularly the middle and upper thirds, as well as a loss of the midline with a displaced maxillary symphysis. The asymmetry is such that the lower third of the face, represented by the mandible, is affected by displaced mandibular teeth and condyles. At the basicranial level, the disjunction of the SSO anteriorizes on one side the greater wing of the sphenoid giving rise to a fronted cheekbone with an internally rotated maxilla and a low-lying sphenoidal hemibody, while on the opposite side, the maxilla is in external rotation with a more vertically elongated face.

7. Spine, pelvis, knee: what are the relationships ?

By its odd and centralized arrangement, the spine, a true organ of postural balance between the left and right sides, became vertical during upright posture, positioning the human head at its apex. This new postural adaptation of modern humans now highlights physiological S-shaped curves (viewed from the side). The normal spine has three curves: a cervical lordosis with anterior convexity, maximum at C5; a thoracic kyphosis with posterior convexity, maximum at T8; and a lumbar lordosis with anterior convexity, maximum at L3-L4. A fourth curve can be added in the sacral region, giving it a posterior convexity (Hadjouis, 2018).



Figure 8: Une des asymétries basi-occipito-sphénoidale les plus fréquentes dans la population paléolithique d'Afalou-Bou-Rhummel (Bedjaia, Algérie). Ce type montre une rotation flexion latérale dont la cause principale est une disjonction de la SSO. Ce type d'asymétrie reflète un asynchronisme temporal dont le droit sera en rotation externe, le gauche en interne © D. Hadjouis
One of the most frequent basi-occipito-sphenoid asymmetries in the Paleolithic population of Afalou-Bou-Rhummel (Bedjaia, Algeria). This type shows a lateral flexion-rotation whose main cause is a disjunction of the sphenoid bone. This type of asymmetry reflects temporal asynchrony, with the right side in external rotation and the left in internal rotation. © D. Hadjouis

Le rachis peut être l'effet ou la cause d'un déséquilibre postural, à l'instar d'une lésion infectieuse, congénitale ou traumatique qui atteint un membre unilatéral (coxite infectieuse, luxation congénitale de la hanche), déstabilisant le bassin et installant une asymétrie ascendante (scoliose lombo-sacrée ou lombo-thoracique) et descendante (asymétrie dimensionnelle unilatérale). La perturbation posturale peut être également causée par le rachis lui-même, lors d'un mal de Pott (cypho-scoliose thoracique à angle droit), d'une hémisacralisation de L5, d'une spondylarthrose ou spondylarthrite, perturbant à son tour un des membres unilatéral par une asymétrie dimensionnelle. La grande fragmentation des corps vertébraux et des os coxaux des hommes modernes d'Algérie ne nous a pas permis de recourir à une analyse minutieuse de la dynamique posturale.

The spine can be the effect or the cause of postural imbalance, such as an infectious, congenital, or traumatic lesion affecting one limb (infectious coxitis, congenital hip dislocation), destabilizing the pelvis and creating an ascending (lumbosacral or lumbothoracic scoliosis) and descending (unilateral dimensional asymmetry) asymmetry.
Postural disturbance can also originate from the spine itself, as in Pott's disease (right-angle thoracic kyphoscoliosis), hemisacralization of L5, spondylarthrosis, etc., which in turn disrupts one limb unilaterally through dimensional asymmetry. The extensive fragmentation of the vertebral bodies and hip bones of modern humans from Algeria prevented us from conducting a detailed analysis of postural dynamics.

Toutefois, la bonne conservation des bases crâniennes des hommes d'Afalou, ainsi que d'autres crânes du Paléolithique supérieur a été largement suffisante pour un examen anatomophysiologique comparé du rachis Sapiens et néandertalien.

En traitant la charnière occipito-cervicale de ces deux espèces hominines, on constate que le rachis cervical est intimement lié aux mécanismes entogénique et phylogénique de la base du crâne et inversement (Hadjouis, 2024, 2025, Dambricourt et al. 2025). En effet, au cours des étapes du développement de l'enfant depuis les stades périnataux, jusqu'au stade adulte, le foramen magnum aura réalisé au moins 3 migrations mésiales, allant d'une position distale à une position centrale (vers 3-4 ans), pour finir au stade adule avec une situation antéro-oblique du trou occipital (trou occipital avancé et relevé) dans le sens de la pente du clivus (fig.9). Ce type de mécanisme biodynamique reflète le format architectural cranio-facial de Sapiens à la flexion occipitale très active, où la flexion arrondit l'arrière du crâne tout en mésialisant SSO. Dans le premier stade, le rachis développe une courbure rachidienne unique de type cyphose et la formation des trois courbures ne se mettra en place qu'au fur et à mesure que l'enfant fera ses premiers pas, en relation avec trou occipital centralisé. Chez le néandertalien, compte tenu d'une forme antéro-postérieure extensive du crâne et d'une insuffisance de flexion occipitale, le foramen magnum reste dans une position reculée inchangée et ne connaitra aucun mouvement antérieur durant tous les stades de la croissance (fig.10). Autrement dit, le jeune et l'adulte auront une situation basicranienne identique, analogue à celle du nouveau-né Sapiens. C'est sur cette base dynamique que le rachis néandertalien sera dans une situation d'incapacité de pouvoir développer une triple courbure rachidienne dont seule, celle de type cyphose lui sera imposée. A l'évidence, l'analyse comparée de ces deux espèces suggère que les lordoses cervicale et lombaire représentent des caractères apo- morphes, à mettre sur le compte de l'hominisation.

Au niveau du bassin néandertalien, l'articulation lombo-sacrée oblige les os coxaux à faire un mouvement de rétroversion dont la fonction postérieure amène à réduire la courbure lombaire, parfois à réduire totalement la lordose lors d'une cyphose. Aussi, pour retrouver une posture bien verticalisée, le néandertalien sera forcé de plier les genoux. Cette caractéristique adaptative du membre inférieur imprime de forts appuis postérieurs au niveau du plateau tibial, aggravant la pente tibiale en direction postérieure comme l'indiquent les tibias fossiles d'individus de La Chapelle-aux-Saints et de La Ferrassie (Boule, 1911). Chez l'homme moderne, la dynamique lombo-sacrée est inverse, à savoir que la rotation du bassin en antéversion impose l'étirement vers l'avant accentuant la courbure lombaire en lordose (fig. 11).

However, the good preservation of the cranial bases of the Afalou humans, as well as other Upper Paleolithic skulls, was more than sufficient for a comparative anatomical and physiological examination of the Homo sapiens and Neanderthal spines.

By examining the occipitocervical junction of these two hominin species, we observe that the cervical spine is intimately linked to the entogenic and phylogenetic mechanisms of the cranial base, and vice versa (Hadjouis, 2024, 2025; Dambricourt et al., 2025). Indeed, during the stages of child development from the perinatal period to adulthood, the foramen magnum undergoes at least three mesial migrations, moving from a distal to a central position (around 3-4 years of age), and finally, in adulthood, with an antero-oblique position of the foramen magnum (foramen magnum advanced and raised) in line with the slope of the clivus (Fig. 9). This type of biodynamic mechanism reflects the craniofacial architectural format of Homo sapiens, characterized by highly active occipital flexion, where flexion rounds the back of the skull while mesializing the sulcus. In the first stage, the spine develops a single kyphotic curve, and the formation of the three curves only occurs as the child takes its f irst steps, in relation to the centralized foramen magnum. In Neanderthals, given the extensive anteroposterior shape of the skull and insufficient occipital flexion, the foramen magnum remains in an unchangedposterior position and undergoes no anterior movement during all stages of growth (Fig. 10). In other words, the juvenile and the adult have an identical basicranial position, analogous to that of the newborn Homo sapiens. It is on this dynamic basis that the Neanderthal spine is unable to develop a triple spinal curve; only the kyphotic curve is imposed upon it. Clearly, the comparative analysis of these two species suggests that cervical and lumbar lordosis are apomorphic traits, attributable to hominization. In the Neanderthal pelvis, the lumbosacral joint forces the hip bones into a retroversion movement, the posterior function of which reduces the lumbar curvature, sometimes even completely eliminating the lordosis in cases of kyphosis.

The refore, to regain a more upright posture, Neanderthals were forced to bend their knees. This adaptive characteristic of the lower limb exerts strong posterior pressure on the tibial plateau, exacerbating the posterior tibial slope, as evidenced by the fossil tibias of individuals from La Chapelle-aux-Saints and La Ferrassie (Boule, 1911). In modern man, the lumbosacral dynamic is reversed, namely that the rotation of the pelvis in anteversion imposes the stretching forward, accentuating the lumbar curvature in lordosis (fig. 11).

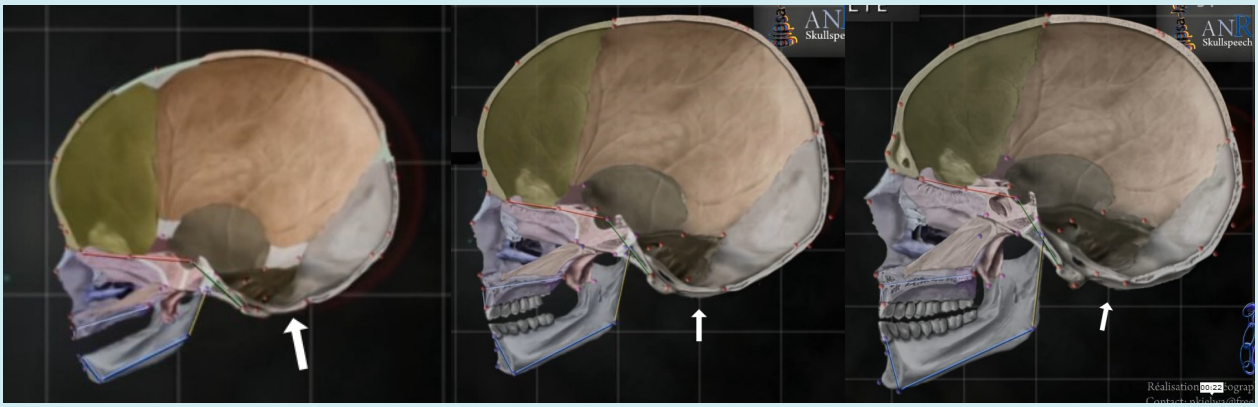

Figure 9: Trois stades de développement crânien chez l'homme moderne, à 7 mois fœtal, 4 ans et adulte. Au cours de la croissance, le foramen magnum connaitra un mouvement mésial (antérieur), poussé par la dynamique de la rotation occipitale. Au premier stade, le rachis est cyphotique dans son ensemble, à 4 ans et même avant, les trois courbures rachidiennes sont déjà formées avec la station debout, après cet âge jusqu'à l'adulte, le foramen magnum se redresse vers l'avant afin d'épouser la courbure au niveau de la charnière occipito-cervicale, donnant ainsi une lordose cervicale à convexité antérieure, © d'après Louis Jean Boé modifié

Three stages of cranial development in modern humans: at 7 months fetal age, 4 years, and adulthood. During growth, the foramen magnum undergoes a mesial (anterior) movement, driven by the dynamics of occipital rotation. In the first stage, the spine is kyphotic overall; by age 4, and even earlier, the three spinal curves are already formed with upright posture; after this age, and continuing into adulthood, the foramen magnum straightens anteriorly to align with the curve at the occipitocervical junction, thus creating an anteriorly convex cervical lordosis. © after Louis Jean Boé modified



Figure 10: Anatomie crânienne comparée de deux jeunes enfants selon le même axe de profil gauche. Le sujet de gauche, un néandertalien de Skhul (Proche-Orient), la position du trou occipital en position distale aura à sa jonction cervicale un rachis cervical en rectitude ou en cyphose. Le sujet de droite, un sujet moderne (Homo sapiens) (La Genière, France) montre un trou occipital regardant vers l'avant nécessitera un rachis cervical à la courbure en lordose, avec l'aimable autorisation de l'Institut de Paléontologie Humaine, © D. Hadjouis

Comparative cranial anatomy of two young children along the same axis in left profile. The subject on the left, a Neanderthal from Skhul (Near East), has a distally positioned foramen magnum, resulting in a straight or kyphotic cervical spine at its cervical junction. The subject on the right, a modern individual (Homo sapiens) (La Genière, France), has a forward-facing foramen magnum, necessitating a lordotic cervical spine. Courtesy of the Institute of Human Paleontology, © D. Hadjouis

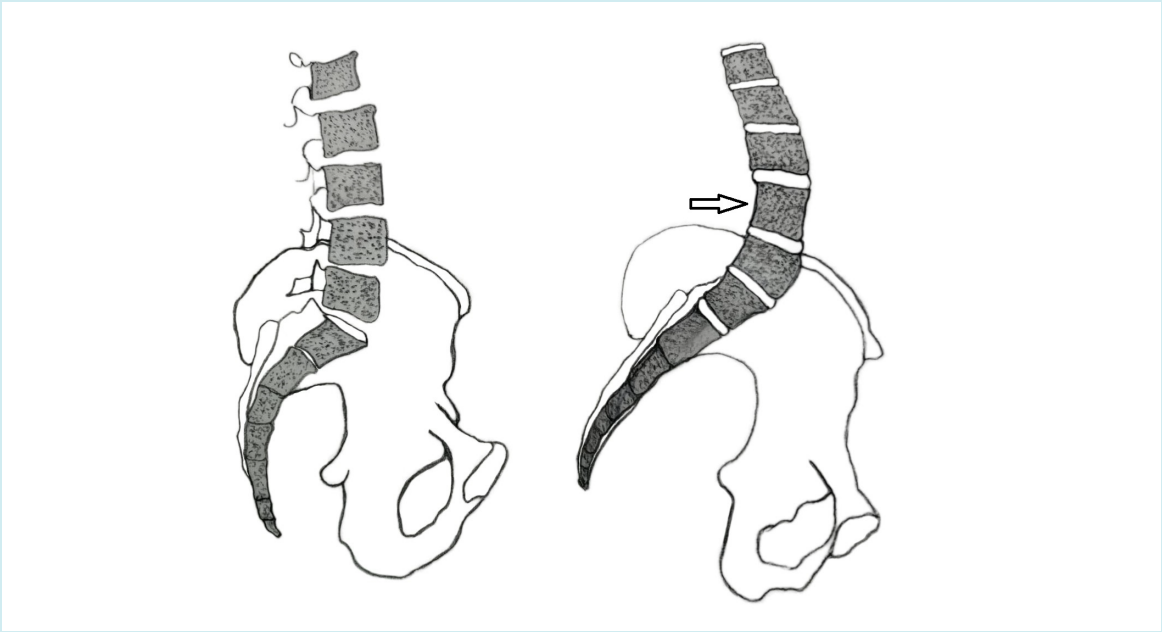

Figure 11: Anatomie comparée de deux bassins avec le rachis lombo-sacré, celui de droite, position classique d'Homo sapiens, présente un bassin en antéversion, forçant le rachis lombaire vers l'avant lui donnant une courbure de type lordose (ou hyper-lordose), le sacrum se relève en arrière. Le bassin de gauche, présente une dynamique inverse, le bassin en rétroversion donne un dos plat sans véritable courbure, parfois même le rachis est en continuité cyphotique depuis la région cervicale, posture caractéristique du néandertalien, © D. Hadjouis
Comparative anatomy of two pelvises with the lumbosacral spine: the one on the right, the classic Homo sapiens posture, shows an anteriorly tilted pelvis, forcing the lumbar spine forward and giving it a lordosis (or hyperlordosis) curve, with the sacrum rising posteriorly. The pelvis on the left presents the opposite dynamic; the posteriorly tilted pelvis results in a flat back without a true curve, sometimes even with the spine in a kyphotic alignment from the cervical region, a posture characteristic of Neanderthals. © D. Hadjouis

8.Conclusion:

En étudiant le squelette néandertalien de La Chapelle-aux-Saints (Corrèze), Boule avait au tout début du siècle dernier (1911), mis l'accent sur un sujet, où les spécialistes de la paléontologie humaine, avaient rarement exploré, en l'occurrence la base du crâne et sa relation avec le rachis cervical. Aidé par son expérience de paléontologue des vertébrés, maitrisant parfaitement l'adaptation quadrupède des mammifères, sa contribution première sur un squelette bipède fossile fut d'une remarquable déduction anatomo-physiologique de la posture verticale. Notre nouvelle lecture comparée des postures occipitocervicales et occlusales entre Sapiens et Néanderthal fait écho au travail pionnier de Boule, malheureusement abandonné par certains, ne maitrisant pas la biodynamique holistique, tenant compte de la gravitation, des variations intra-spécifiques, des pathologies ostéo-articulaires et autres anomalies, véritables perturbateurs de l'harmonie faciale et posturale. Autrement dit, toute recherche touchant à la croissance faciale et occlusale, qu'elle soit phylogénique ou ontogénique de l'espèce humaine, doit impérativement passer par une analyse étiopathogénique, afin d'éliminer tous les pièges qui se cachent derrière une articulation basi-occipitale,occipito-sphénoïdale, faciale, maxillomandibulaire, rachidienne, pelvienne ou appendiculaire.

8.Conclusion:

In studying the Neanderthal skeleton from La Chapelle-auxSaints (Corrèze), Boule, at the very beginning of the last century (1911), focused on a subject that specialists in human paleontology had rarely explored: the base of the skull and its relationship to the cervical spine. Drawing on his experience as a vertebrate paleontologist, with a thorough understanding of quadrupedal adaptation in mammals, his initial contribution to a fossil bipedal skeleton was a remarkable anatomical and physiological deduction of the upright posture. Our new comparative analysis of occipito-cervical and occlusal postures between Homo sapiens and Neanderthals echoes Boule's pioneering work, unfortunately abandoned by some who failed to grasp holistic biodynamics, taking into account gravity, intraspecific variations, osteoarticular pathologies, and other anomalies–true disruptors of facial and postural harmony. In other words, any research concerning facial and occlusal growth, whether phylogenetic or ontogenetic in the human species, must absolutely include an etiopathogenic analysis to eliminate all the pitfalls hidden behind a basi-occipital, occipito-sphenoidal, facial, maxillomandibular, spinal, pelvic, or appendicular articulation.

C'est en évitant de tels écueils, où à la rigueur de les traiter à la source (imagerie, paléopathologie, paléo-odontologie, paléo-épidémiologie, ADN), que l'analyse cranio-faciale et occlusale des Hommes anatomiquement modernes d'Algérie a pu se réaliser, livrant les résultats que nous connaissons.

It is by avoiding such pitfalls, or at the very least by addressing them at their source (imaging, paleopathology, paleoodontology, paleoepidemiology, DNA), that the craniofacial and occlusal analysis of anatomically modern humans from Algeria could be carried out, yielding the results we know.

Références / References

(1). Boule M. L'homme fossile de La Chapelle-aux-Saints, Annales de Paléontologie, T. VI, 1911.

(2). Chamla M-C. Les hommes épipaléolithiques de Columnata (Algérie occidentale) : étude anthropologique, Mémoires du Centre de Recherches Anthropologiques, Préhistoriques et Ethnographiques, T. XV, Alger, 1970.

(3). Dambricourt-Malassé A., Hadjouis D, Joffroy S., Autet B. Une question de verticalité, la preuve par l'homme de Néanderthal, In. DambricourtMalassé A., Hadjouis D, Joffroy S., Autet B. (dir.) L'avenir de Sapiens et la verticalité. De l'embryon à la vie dans l'espace, nouveau regard sur les origines et le devenir de notre verticalité, ISTE éditions, Londres, 2025, p. 25-72.

(4). Hadjouis D. Les hommes du paléolithique supérieur d'Afalou-BouRhummel (Bedjaia, Algérie). Interprétation nouvelle des cinétiques cranio-faciales et des effets de l'avulsion dentaire. Malformations crâniennes, troubles de la croissance, anomalies et maladies alvéolo-dentaires. L'Anthropologie, 2002, 106 : 337-375.

(5). Hadjouis D. Les hommes de Mechta-Afalou d'Algérie. Architecture crâniofaciale, occlusion biodynamique, paléopathologie. L'exemple des hommes paléolithiques d'Afalou-Bou-Rhummel. Mémoires du CNRPAH, Alger, 2011.

(6). Hadjouis D. Peuplements de l'Afrique du Nord, L'encyclopédie berbère, 37, 2015 : 6034-6052.

(7). Hadjouis D. Atlas des maladies et traumatismes du monde médiéval et moderne, Vè-XVIIè siècle, ISTE éditions, Londres, 2018.

(8). Hadjouis D. Le crâne des vertébrés quadrupèdes et bipèdes. Variations, anomalies et pathologies articulaires, ISTE éditions, Londres, 2021.

(9). Hadjouis D. La morphogenèse cranio-faciale et ses conséquences adaptatives sur les courbures du rachis du Néandertalien et de l'homme moderne, Société Bioprogressive de Ricketts, 2024, 15 : 26-33.

(10). Hadjouis D. Les hommes anatomiquement modernes d'Algérie depuis 20 000 ans. Ancienneté, adaptabilité, pérennité, devenir. Catalogue d'exposition, Musée Public National du Bardo, Alger, 2025.

(11). Heim J.L., Hadjouis D. L'enfant néolithique de Tin Hanakaten (Homo n°5) (Tassili des Ajjers, Algérie). Examen anthropologique et paléopathologique. Travaux du Centre National de Recherches Préhistoriques, Anthropologiques et Historiques, Alger, 2011, 11 : 27–40.

(12). Leroi-Gourhan A. Le geste et la parole. I. Technique et langage, Albin Michel, 1983.

(13). Petit-Maire N., Charon M. Les nécropoles de Tintan et Chami, contexte biologique, 1. Les restes humains. In. Le Sahara atlantique à l'Holocène, peuplement et écologie, Petit-Maire, N. (dir). CRAPE/SNED, Alger, 1979, p. 151–227.

(14). Petit-Maire N., Fleichier J.P. La Sebkha Mahariat. In. Le Sahara atlantique à l'Holocène, peuplement et écologie, Petit-Maire, N. (dir). CRAPE/SNED, Alger, 1979, p.71–90.

(15). Petit-Maire N., Charon M., Orthlieb L. La dune d'Izriten. In. Le Sahara atlantique à l'Holocène, peuplement et écologie, Petit-Maire, N. (dir). CRAPE/ SNED, Alger, 1979, p.17–34.

L'impact du traitement orthodontique avec ou sans extractions sur l'esthétique et le profil facial

The impact of orthodontic treatment, with or without extractions, on facial esthetics and facial profile

DALLEL Ines[1], HADDAOUI Ahmed[2], ABDSELEM Ibtissem[2], BEN AMOR Wiem[3], OMMEZINE Moncef[3], TOBJI Samir[4], BEN AMOR Adel[4]

1. PHD, professeur hospitalo-universitaire en orthodontie à la Faculté de médecine dentaire de Monastir.
2. Médecin dentiste de libre pratique.
3. Assistante hospitalo-universitaire en orthodontie à la Faculté de médecine dentaire de Monastir.
4. Professeur hospitalo-universitaire en orthodontie à la Faculté de médecine dentaire de Monastir.
**Auteur correspondant / Corresponding author: Pr Ines Dallel — inesdalel@yahoo.fr*

Résumé:

Les traitements orthodontiques ont un impact majeur sur l'esthétique du sourire, mais également sur le profil facial. Cette étude se propose d'analyser, à travers une étude rétrospective de 82 cas cliniques, la relation entre les mouvements dentaires, en particulier la rétraction des incisives, et les modifications du rapport labial dans des cas avec ou sans extractions dentaires principalement de prémolaires de façon égale.
L'objectif est de mieux appréhender l'influence de l'orthodontie sur l'harmonie du visage.

Mots clés:

Orthodontie, Extractions, Esthétique, Profil facial .

Abstract

Orthodontic treatment affects both smile esthetics and the facial profile. This retrospective study of 82 clinical cases assessed the relationship between dental movements, particularly incisor retraction, and changes in lip relationships in patients treated with or without premolar extraction.

The aim was to clarify the influence of orthodontic treatment on facial harmony.

Keywords:

Orthodontics, Extractions, Esthetics, Facial profile

1.Introduction

L'orthodontie ou encore orthopédie dento-faciale est une spécialité de la médecine dentaire vouée à la correction des malpositions des maxillaires et des dents afin d'optimiser l'occlusion ainsi que le développement des bases osseuses dans un but fonctionnel et esthétique [1] et comme tout autre domaine de la médecine, elle ne manque pas de présenter des risques.

Le concept de beauté a changé au fil du temps et a été étudié par plusieurs auteurs, la recherche d'une amélioration esthétique de la denture et de la face est devenue la principale motivation des patients [1,2]. De ce fait, l'harmonie du visage tient une place importante parmi les objectifs principaux du traitement orthodontique.

L'orthodontiste agit d'une façon très importante sur l'esthétique de la face qui mérite dès lors recevoir une attention prioritaire. Ainsi la perception du profil et son respect au cours du traitement orthodontique ont évolué et se sont intégrés d'une façon tangible dans la décision thérapeutique.

1.Introduction

Orthodontics, also known as dentofacial orthopedics, is a dental specialty devoted to correcting malpositions of the jaws and teeth in order to optimize occlusion and the development of the skeletal bases for functional and esthetic purposes [1]. Like any other field of medicine, it is not without risks.

The concept of beauty has changed over time and has been investigated by several authors. Seeking an esthetic improvement of the dentition and face has become a major motivation for patients [1,2]. Consequently, facial harmony occupies an important place among the principal objectives of orthodontic treatment.

Orthodontists have a major influence on facial esthetics, which therefore deserves priority attention. Accordingly, perception of the profile and its preservation during orthodontic treatment have evolved and become a tangible component of treatment decision-making.

Reçu le, 30/01/2026 ; Accepté le, 28/02/2026.

De nombreux auteurs s'accordent sur l'influence du traitement orthodontique sur le profil des tissus mous du visage, mais il existe toujours un désaccord sur l'ampleur de la réponse des tissus mous en ce qui concerne les modifications de la position des dents et des procès alvéolaires.

Pour pouvoir contrôler l'impact sur la lèvre et le profil facial, NANCE a suggéré l'extraction des premières prémolaires supérieures et des secondes prémolaires inférieures. Le choix parmi les séquences possibles d'extraction des prémolaires est basé sur des observations cliniques et en se référant à la littérature scientifique.
L'épaisseur des tissus mous, la tension labiale avant le traitement, le type de malocclusion, l'encombrement et la hauteur du visage sont quelques-uns des facteurs qui semblent influencer les effets de l'extraction des dents sur le profil esthétique. Néanmoins, il est difficile de prévoir les modifications que peuvent apporter les traitements sur le profil. De ce fait, le traitement de chaque patient doit être basé sur des critères diagnostiques spécifiques.

C'est dans ce cadre que s'inscrit ce travail qui comporte une étude rétrospective, réalisée sur un total de 82 patients consultant au service d'orthopédie dento-faciale à la Clinique de Médecine et Chirurgie dentaire de Monastir, qui vise à étudier l'influence des traitements orthodontiques sur le rapport incisif et son action de même sur le rapport labiale (sur le profil cutané antérieur) chez les patients atteints de malocclusion de classe I traitées avec ou sans extraction des prémolaires maxillaires ou mandibulaires aux services d'orthopédies dento-faciale de la clinique dentaire de Monastir en utilisant des paramètres céphalométriques. L'objectif est de répondre à plusieurs questions qui se posent :

- Les lèvres subissent-elles des changements après le traitement ?
- De quelle importance ?
- Ces modifications varient-elles en fonction des changements squelettiques et dentoalvéolaires ?
- La décision thérapeutique peut-elle influencer ce changement ?

Many authors agree that orthodontic treatment influences the facial soft-tissue profile; however, disagreement persists regarding the magnitude of the soft-tissue response to changes in tooth position and the alveolar processes.

To control the effects on the lips and facial profile, Nance suggested extracting the maxillary first premolars and mandibular second premolars. The choice among possible premolar extraction sequences is based on clinical observations and the scientific literature.
Soft-tissue thickness, pretreatment lip tension, type of malocclusion, crowding, and facial height are among the factors that appear to influence the effects of tooth extraction on the esthetic profile. Nevertheless, it is difficult to predict the profile changes produced by treatment. Therefore, treatment for each patient must be based on specific diagnostic criteria.

This retrospective study included 82 patients attending the Department of Dentofacial Orthopedics at the Monastir Dental Medicine and Surgery Clinic. It aimed to investigate the influence of orthodontic treatment on the incisor relationship and its effects on the lip relationship (anterior soft-tissue profile) in patients with Class I malocclusion treated with or without extraction of maxillary or mandibular premolars, using cephalometric parameters. The study sought to answer the following questions:

- Do the lips change after treatment?
- To what extent?
- Do these changes vary according to skeletal and dentoalveolar changes?
- Can treatment decisions influence these changes ?

2.Matériel et Méthodes

2.1. Type d'étude

Nous avons mené une étude analytique rétrospective transversale conçue pour examiner les effets de l'extraction des prémolaires sur le profil esthétique.
Après une analyse sélective dans les archives du service d'odf de Monastir, nous avons retenu 82 dossiers.

2.Materials and Methods

2.1.Study Design

We conducted a retrospective cross-sectional analytical study designed to examine the effects of premolar extraction on the esthetic profile.
After screening the archives of the Department of Orthodontics in Monastir, 82 records were retained.

2.2. Critères d'inclusion

- Les patients âgés de plus de 16ans (pour les filles) et 18 ans (pour les garçons)
- les patients présentant une classe I squelettique et Classe I'Angle.
- la durée du traitement ne dépassant pas 7 ans
- Traitement orthodontique réalisé avec la technique pré-informé de Roth

2.3. Critères de non inclusion

- les patients traités chirurgicalement (Chirurgie orthognathique, génioplastie, rhinoplastie)
- les patients présentant une classe II et classe III
- les séquelles de fentes et les patients syndromiques.

2.4. Critères d'exclusion

Nous avons exclu de notre étude :

- les dossiers incomplets
- les radios de début ou fin de traitement non exploitables.

2.5. Collecte des données

La collecte des données a été effectuée sur une fiche d'enquête qui contient les angles avant et après traitement orthodontique.

Suite à l'examen des dossiers, seulement 82 ont été retenus

2.6. Matériel

L'échantillon a inclus des patients qui ont été choisis à partir d'un tirage aléatoire simple, 82 dossiers ont été retenus.

Le matériel utilisé pour cette étude s'est basé sur des paramètres cliniques et céphalométriques en faisant appel à l'analyse des téléradiographies de profil avant et après le traitement, les photographies exo buccales et une fiche d'enquête et de renseignements élaborée à cet effet et remplie à travers les dossiers cliniques de la population d'étude.

Dans la fiche de renseignements, nous avons analysé tous les éléments en rapport avec l'état général, l'état signalétique, le motif de consultation, l'âge au début du traitement, la durée du traitement et l'examen exo buccal du profil esthétique dont on a établi les paramètres cliniques de notre étude.

2.7. Méthodes

Analyse céphalométrique

Les lignes et les points céphalométriques utilisées dans cette étude sont représentés sur la figure 1 ainsi que les tableaux I.

2.7.1. Analyses des tissus durs

A partir des repères cités dans le Tableau II, À partir des repères céphalométriques présentés dans la Figure 1, nous avons effectués des mesures linéaires qu'on a calculées au cours de notre analyse céphalométrique sur chaque téléradiographie de profil avant et après traitement à l'aide d'une règle graduée.

Nous avons complété par d'autres valeurs angulaires de l'analyse de Tweed et de Steiner.

2.2.Inclusion Criteria

- Female patients older than 16 years and male patients older than 18 years
- Patients with skeletal Class I and Angle Class I malocclusion.
- Treatment duration not exceeding 7 years
- Orthodontic treatment performed using a Roth preadjusted appliance

2.3.Non-inclusion Criteria

- Patients who had undergone surgery (orthognathic surgery, genioplasty, or rhinoplasty)
- Patients with Class II or Class III malocclusion
- Patients with cleft sequelae or syndromic conditions.

2.4.Exclusion Criteria

The following were excluded from the study:

- Incomplete records
- Unusable pretreatment or post-treatment radiographs.

2.5.Data Collection

Data were collected using a study form recording angular measurements before and after orthodontic treatment.

Following record review, only 82 records were retained.

2.6.Study Material

The sample consisted of patients selected by simple random sampling; 82 records were retained.

The study material comprised clinical and cephalometric parameters obtained from the analysis of pretreatment and post-treatment lateral cephalograms, extraoral photographs, and a purpose-designed data collection form completed from the clinical records of the study population.

The data form was used to analyze all items relating to general health, demographic characteristics, reason for consultation, age at the start of treatment, treatment duration, and extraoral examination of the esthetic profile, from which the clinical parameters of the study were established.

2.7.Methods

Cephalometric Analysis

The cephalometric lines and landmarks used in this study are shown in Figure 1 and Table I.

2.7.1.Hard-Tissue Analysis

Linear measurements were obtained from pretreatment and post-treatment lateral cephalograms using a graduated ruler during the cephalometric analysis. These measurements are expressed in millimeters.

Additional angular measurements from the Tweed and Steiner analyses were also recorded.

- ***La Position de l'incisive supérieure:*** déterminée par les angles suivants
- I/F
- I/Na
- ***Position de l'incisive inférieure :*** déterminée par deux paramètres
- i/F
- i/NA
- ***Rapport i/I***

2.7.2. Analyses des tissus cutanés

A partir des repères cités dans la figure 1, nous avons effectués des mesures linéaires qu'on a calculées au cours de notre analyse céphalométrique sur chaque téléradiographie de profil avant et après traitement à l'aide d'une règle graduée.

Nous avons complété par d'autres valeurs angulaires de l'analyse de Tweed et de Steiner.

- ***Le Nez:***
- L'angle naso labial: a pour but d'évaluer la protrusion de la lèvre supérieure par rapport au bord inférieur du nez
- ***La lévre supérieure:***
- La position: l'angle FLA: l'angle formé entre le plan de Franckfort et la lèvre supérieure
- L'épaisseur de la lèvre supérieure : EpLs (selon Tweed)
- ***La lèvre inférieure :***
- La position : l'angle labio mentonnier
- L'épaisseur de la lèvre inférieure : Epli
- ***Le menton*** est évalué selon deux paramètres:
- L'angle labio mentonnier
- L'épaisseur du pogonion cutané: Ep pogc
- ***L'angle Z***
- ***La ligne esthétique S de Steiner***
- ***L'angle H d'Holdaway***

2.7.3. Analyse céphalométrique des dents antérieures

A partir des téléradiographies de profil nous avons effectué des mesures linéaires qu'on a calculées au cours de notre analyse céphalométrique avant et après traitement à l'aide d'une règle graduée. Ces Mesures sont données en millimètres.

Nous avons complété par d'autres valeurs angulaires de l'analyse de Tweed et de Steiner.

2.8. Analyse statistique

Les données issues de cette étude sont analysées par le logiciel SPSS version 20 (Chicago III) où les résultats des différentes variables avant et après le traitement pour les deux groupes ont été respectivement calculées en employant le test t pour échantillons appariés. Les résultats sont présentés en nombre et pourcentage pour les données qualitatives et en moyenne +/- écart type pour les données quantitatives.

L'indice de confiance choisi est de 95%. Le t-test Student a été utilisé pour déterminer si la différence est égale à zéro et évaluer la fiabilité des résultats.

Pour évaluer l'erreur de mesure, 10 téléradiographies de profils choisis au hasard ont été retracées et mesurées un mois après la procédure initiale.

- ***Maxillary incisor position: determined using the following angles***
- I/F
- I/NA
- ***Mandibular incisor position: determined using two parameters***
- i/F
- i/NA
- ***i/I relationship***

2.7.2.Soft-Tissue Analysis

Using the cephalometric landmarks shown in Figure 1, linear measurements were obtained on each pretreatment and post-treatment lateral cephalogram with a graduated ruler.

Additional angular measurements from the Tweed and Steiner analyses were also recorded.

- ***The nose:***
- Nasolabial angle: used to assess upper-lip protrusion relative to the inferior border of the nose

- ***Upper lip:***
- Position: FLA angle, formed by the Frankfort plane and the upper lip
- Upper-lip thickness: EpLs (according to Tweed)
- ***Lower lip:***
- Position: labiomental angle
- Lower-lip thickness: EpLi
- ***The chin*** was assessed using two parameters:
- Labiomental angle
- Soft-tissue pogonion thickness: Ep Pogc
- ***Z angle***
- ***Steiner's esthetic S line***
- ***Holdaway's H angle***

2.7.3.Cephalometric Analysis of the Anterior Teeth

Linear measurements were obtained from pretreatment and post-treatment lateral cephalograms using a graduated ruler during the cephalometric analysis. These measurements are expressed in millimeters.

Additional angular measurements from the Tweed and Steiner analyses were also recorded.

2.8.Statistical Analysis

Data from this study were analyzed using SPSS version 20 (Chicago, IL, USA). The pretreatment and post-treatment values of the different variables in the two groups were compared using a paired-samples t-test. Qualitative data are presented as counts and percentages, and quantitative data as means ± standard deviations.

The confidence level was set at 95%. Student's t-test was used to determine whether the difference was equal to zero and to assess the reliability of the results.

To assess measurement error, 10 randomly selected lateral cephalograms were retraced and remeasured one month after the initial procedure.

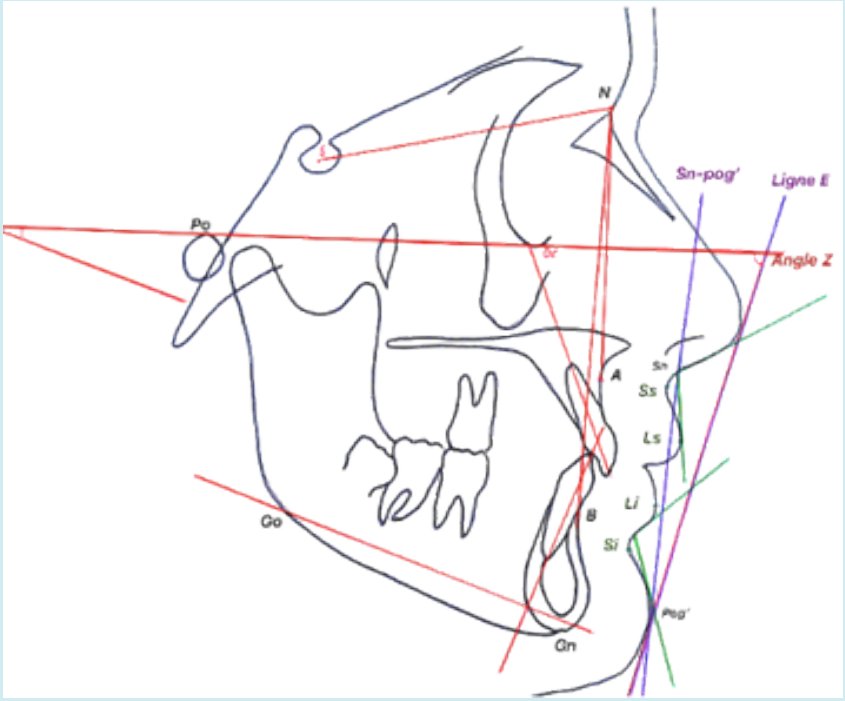

Figure 1: Représentation des points et des lignes utilisés pour les mesures angulaires et linéaires.
Representation of the points and lines used for angular and linear measurements.

Points	**Ls**	Le point le plus antérieur sur la convexité de la lèvre supérieure
	Li	Le point le plus antérieur sur la convexité de la lèvre inférieure
	Sn	Point à la jonction de la columelle du nez et la lèvre supérieure
	Ss	Le point de plus grande concavité entre Ls et Sn
	Si	Le point de plus grande concavité entre Li et Pg'
	Pog'	Le point le plus antérieur du menton
	NL	Angle Naso-labial

Tableau 1 : Tableau des points cutanés utilisés dans l'analyse céphalométrique.
Table of soft-tissue landmarks used in the cephalometric analysis.

Lignes	**F**	Ligne de Frankfurt reliant Porion au point Orbitaire
	GoGn	Ligne reliant le point Gonion au point Gnathion
	I	Axe de l'incisive supérieure
	i	Axe de l'incisive inférieure
	SN	Ligne reliant le centre de la selle turcique et le Nasion
	NA	Ligne reliant le Nasion au point le plus déclive de la table antérieure du maxillaire
	NB	Ligne reliant le Nasion au point le plus déclive de la symphyse mandibulaire
	Sn-Pog'	Ligne reliant Sn au Pogonion cutané
	E	Ligne ésthétique de Steiner reliant Pogonion cutanée à la pointe du nez

Tableau 2 : Lignes céphalométriques utilisées dans les analyses.
Cephalometric lines used in the analyses.

3. Résultats

3.1. Partie descriptive

Cette étude a comparé 23 variables linéaires, angulaires et proportionnelles de deux groupes, le premier groupe contient 41 sujets traités avec extraction des prémolaires et le deuxième contient 41 sujets traités sans extraction, tous les patients sont traités avec la technique de Roth. Les patients ont un âge supérieur à 16 ans avec une moyenne d'âge de 19.32+-4.19ans dans le but de diminuer le facteur croissance, la durée moyenne du traitement a été de 33,26+-12.546.

Au total, 82 patients (32 garçons et 50 filles) ont été inclus dans cette étude (Figure2).

- ***Distribution selon la technique du traitement :***

Ils ont été divisés en deux groupes :

- Le 1 er Groupe (PNE : Prémolaire Non Extraite) comporte 41 patients (20 garçons et 21 filles) n'ayant eu aucune

extraction de prémolaires dans le cadre de leur plan de traitement.

- Le 2 ème Groupe (PE : Prémolaire Extraite) comporte 41 patients (12 garçons et 29 filles) avec extraction des prémolaires (1ère ou 2ème) divisés de façon égale.

- ***Distribution selon le sexe :***

Notre échantillon présente une majorité féminine de 61%, ce qui prouve que les femmes sont plus intéressées par l'esthétique dentaire que les hommes.

- ***Distribution selon l'âge et la durée du traitement :***

La majorité des patients de notre échantillon sont des jeunes avec un âge compris entre 16 et 28 ans, mais le pourcentage des patients adolescents est plus important présentant 57%, ce qui évoque l'importance que porte l'orthodontie de nos jours chez les jeunes (figure 3).

Pour le groupe PNE, l'âge est compris entre 16 et 25ans avec un âge moyen de 20.5 et un écart type de 3,734.

Pour le groupe PNE, l'âge est compris entre 16 et 25ans avec un âge moyen de 20.5 et un écart type de 3,734.

Pour le groupe PE, l'âge est compris entre 16 et 28ans avec un âge moyen de 22 et un écart type de 4,593.

L'âge moyen de l'échantillon total est de 22 +/- 4,354 (figure4).

La moyenne de la durée de traitement est de 2,83 pour le groupe PNE avec un écart type de 1,077 et de 3,22 pour le groupe PE avec un écart type de 1,229. La moyenne de la durée de traitement pour l'échantillon total est de 3,02+/- 1,163.

- ***Distribution selon le type de profil :***

Notre échantillon présente 92.7% de profil convexe, qui est un pourcentage assez élevé, et qui évoque une caractéristique importante du profil de la population Tunisienne et maghrébine qui est la biproalveolie (Tableau II).

3.Results

3.1.Descriptive Analysis

This study compared 23 linear, angular, and proportional variables between two groups: 41 subjects treated with premolar extraction and 41 subjects treated without extraction. All patients were treated using the Roth technique.

Patients were older than 16 years, with a mean age of 19.32 ± 4.19 years, in order to minimize the effect of growth. Mean treatment duration was 33.26 ± 12.546.

A total of 82 patients (32 boys and 50 girls) were included in the study (Figure 2).

- ***Distribution by Treatment Approach:***

The patients were divided into two groups:

- The first group (PNE: no premolar extraction) comprised 41 patients (20 boys and 21 girls) who underwent no premolar extraction as part of their treatment plan.
- The second group (PE: premolar extraction) comprised 41 patients (12 boys and 29 girls) treated with extraction of first or second premolars in equal proportions.

- ***Distribution by Sex:***

The sample was predominantly female (61%), suggesting that women were more interested in dental esthetics than men.

- ***Distribution by Age and Treatment Duration:***

Most patients in the sample were young, aged 16–28 years. Adolescents accounted for the larger proportion (57%), highlighting the current importance of orthodontics among young people (Figure 3).

In the PNE group, age ranged from 16 to 25 years, with a mean of 20.5 and a standard deviation of 3.734. In the PE group, age ranged from 16 to 28 years, with a mean of 22 and a standard deviation of 4.593. Mean age of the total sample was 22 ± 4.354 years (Figure 4).

Mean treatment duration was 2.83 in the PNE group, with a standard deviation of 1.077, and 3.22 in the PE group, with a standard deviation of 1.229. Overall mean treatment duration was 3.02 ± 1.163.

- ***Distribution by Profile Type:***

A convex profile was observed in 92.7% of the sample, a relatively high proportion reflecting an important characteristic of Tunisian and Maghreb populations: bimaxillary dentoalveolar protrusion (Table II).

Pour les patients qui n'ont pas eu d'extraction de prémolaires au cours de leur traitement,41d'entre eux ont un profil droit soit 50% de l'échantillon total. La moyenne de la DDM pour ce groupe est de -13.12 avec un écart type de 7.86et une moyenne de repositionnement incisif de -7,54 et un écart type de 6,34.
Pour les patients dont une ou plusieurs prémolaires ont été extraites, 35 d'entre eux ont un profil convexe soit 85.4% de l'échantillon total et 6 ont un profil droit soit 14.6%.
La moyenne de la DDM pour ce groupe est de -17,89 et un écart type de 9,85 et une moyenne de repositionnement incisif de -11,54 avec un écart type de 7,28.

Among patients who did not undergo premolar extraction, 41 had a straight profile, representing 50% of the total sample. Mean DDM in this group was −13.12 with a standard deviation of 7.86, and mean incisor repositioning was −7.54 with a standard deviation of 6.34.

Among patients who underwent extraction of one or more premolars, 35 had a convex profile (85.4% of the total sample) and 6 had a straight profile (14.6%).
Mean DDM in this group was −17.89 with a standard deviation of 9.85, and mean incisor repositioning was −11.54 with a standard deviation of 7.28.

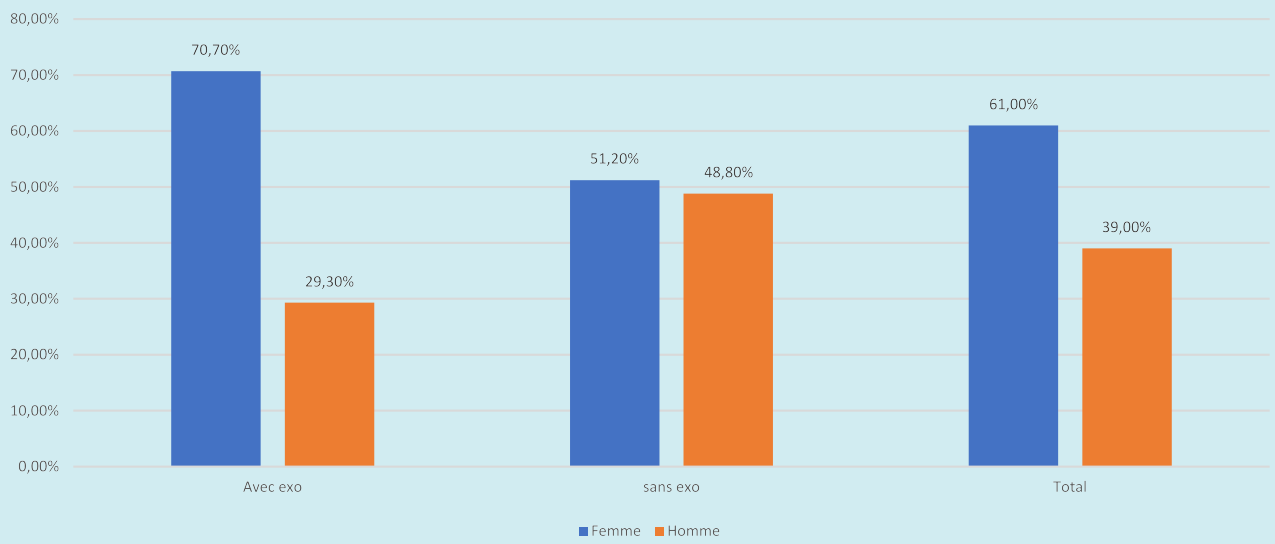

Figure 2 : Distribution selon le sexe des groupes PE et PNE.
Sex distribution in the PE and PNE groups.

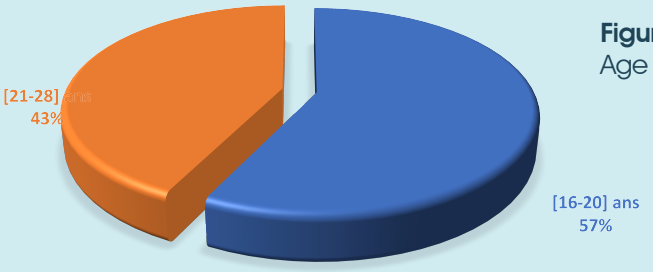

Figure 3 : Distribution selon l'âge de la totalité de l'échantillon.
Age distribution of the whole sample.

Type de profil avant traitement	Effectif des patients traités avec exo PE	Effectif des patients traités sans exo PNE	Total
Convexe	35 85.4%	41 100%	76 92.7%
Droit	6 14.6%%	0 0%	6 7.3%
Total	41 100%	41 100%	82 100%

Tableau II : Type de profil avant traitement.
Profile type before treatment.

3.2. Analyse statistique

3.2.1. Etude des paramètres cliniques

L'étude de la relation entre le rapport des incisifs et des lèvres et les paramètres cliniques, suite à un traitement avec ou sans extraction et les paramètres cliniques a montré un changement significatif au niveau du profil cutané pour le groupe sans extraction dont 41 patients, soit 100%, ont présenté un profil convexe avant le traitement contre 20 autres soit 48.8% après le traitement (Tableau IV).

De même, pour la variation de l'angle naso-labial où 35 patients du groupe avec extraction, soit 85,4% de l'échantillon total, ont présenté un angle normal avant le traitement orthodontique contre 12 autres après le traitement soit 29.3% . Aussi, au niveau de l'angle labio mentonnier, on a eu un changement significatif avec le groupe PE (avec exo) avec p=0.0001.

3.2.2. Étude des paramètres céphalométriques

3.2.2.1. Les valeurs angulaires

Les résultats de l'étude de notre échantillon ont montré à travers l'analyse des paramètres céphalométrique un changement significatif des angles FLA, IMPA, l'angle Z, l'angle H, la distance Ls-Ligne E, et ceci dans le groupe du traitement avec extraction des prémolaires, ce qui montre une relation entre le changement du profil facial et l'extraction des prémolaires.

- ***Pour les angles cutanés :***

La position de lèvre supérieure peut être évalué selon deux paramètres :

L'angle naso-labial et l'angle FLA qui présentent des changements significatifs en comparant entre le traitement avec exo et le traitement sans exo.

- ***L'angle naso labial :***

a augmenté dans les cas avec extraction de 3.68° avec un écart type de +/-1.067 et un résultat significatif de p=0.001, ainsi que pour les cas traités sans extraction, on a eu une augmentation d'en moyenne de 3.756 avec un écart type de +/- 1.41 avec un résultat non significatif p=0.126.

En comparant les deux échantillons, on a un résultat non significatif p=0.945(tableau III).

- ***L'angle FLA :***

il a diminué en moyenne de -0.315° avec un écart type de +/-1.05 pour les cas traités avec extraction alors que pour les cas traités sans extraction, cet angle a diminué de -8.32°avec un écart type de +/-1.47.

En comparant les deux échantillons on a un résultat significatif p=0.0001.

- ***L'angle labio mentonnier :***

a augmenté en moyenne de 3.567° pour les cas traités sans extraction avec un résultat significatif de P=0.005, alors que pour les cas traités avec extraction cet angle a diminué de -7.400°avec un résultat non significatif de p=0.264. En comparant les deux échantillons, on a un résultat significatif p=0.001

3.2.Statistical Analysis

3.2.1.Clinical Parameters

Analysis of the relationship between the incisor and lip relationships and the clinical parameters after treatment with or without extraction showed a significant change in the soft-tissue profile in the non-extraction group: 41 patients (100%) had a convex profile before treatment, compared with 20 patients (48.8%) after treatment (Table IV).

Similarly, regarding changes in the nasolabial angle, 35 patients in the extraction group (85.4% of the total sample) had a normal angle before orthodontic treatment, compared with 12 patients (29.3%) after treatment. A significant change in the labiomental angle was also observed in the PE (extraction) group (p = 0.0001).

3.2.2. Cephalometric Parameters

3.2.2.1.Angular Measurements

Analysis of the cephalometric parameters showed significant changes in the FLA, IMPA, Z angle, H angle, and Ls-to-E-line distance in the premolar extraction group, demonstrating an association between changes in the facial profile and premolar extraction.

- ***Soft-Tissue Angles:***

Upper-lip position can be assessed using two parameters: The nasolabial angle and the FLA angle, both of which showed changes when extraction and non-extraction treatments were compared.

- ***Nasolabial angle:***

increased by 3.68° ± 1.067 in extraction cases, with a significant result (p = 0.001). In non-extraction cases, it increased by a mean of 3.756° ± 1.41, with a non-significant result (p = 0.126).

Comparison of the two samples yielded a non-significant result (p = 0.945) (Table III).

- ***FLA angle:***

decreased by a mean of −0.315° ± 1.05 in extraction cases, whereas it decreased by −8.32° ± 1.47 in non-extraction cases.

Comparison between the two samples showed a significant difference (p = 0.0001).

- ***Labiomental angle:***

increased by a mean of 3.567° in non-extraction cases, with a significant result (p = 0.005), whereas it decreased by −7.400° in extraction cases, with a non-significant result (p = 0.264).

Comparison between the two samples showed a significant difference (p = 0.001).

- ***L'angle Z :***

a augmenté en moyenne de 2.31° avecun écart type de +/-0.97 pour les cas traités avec extraction, alors que pour les cas traités sans extraction cet angle a diminué de -0.19° avec un écart type de +/-1.134

En comparant les deux échantillons, on a un résultat non significatif p=0.097.

- ***L'angle H:***

a subit une diminution en moyenne de -0.609° avec un écart type de +/-0.38 pour les cas traités avec extraction, ainsi que pour les cas traités sans extraction cet angle a diminué de -2.73° avec un écart type de +/-0.28

En comparant les deux échantillons on a un résultat significatif p=0.0001

En total, en comparant les cas avec extractions et les cas sans extractions, on obtient un résultat non significatif avec un p=0.097

- ***L'angle FMA:***

L'analyse des variables angulaires a montré une légère augmentation non significative de l'angle FMA pour le groupe de patient ayant eu des extractions de l'ordre de 0,17° +/- 1,658. La stabilité du FMA montre une bonne évolution du sens vertical pendant la durée du traitement de cet échantillon. Ces résultats coïncident avec ceux de l'étude mené par Malki qui a noté une différence de l'angle FMA de 0,00° +/- 1,55.

3.2.2.2. Les valeurs linéaires

La profondeur des sillons labio-mentonnier et naso-labial joue un rôle important dans l'évaluation esthétique du profil facial.

- ***Pour la lèvre supérieure***

Sa position moyenne par rapport au plan E est devenue plus rétrusive pour le groupe avec extraction PE ainsi que pour le groupe sans extraction PNE, après traitement avec un changement plus important pour les patients du groupe PE.

La différence de moyenne observée pour la position de la lèvre supérieure entre les deux groupes est de 1,075 mm avec un p=0.023, donc cette différence entre les deux groupes traités est statistiquement significative.

- ***L'épaisseur de la lèvre supérieure EPLs :***

EPLs va augmenter de 0.263° avec un écart type de +/-0.16 pour les cas traités avec extraction et va diminuer de -070° avec un écart type de +/-0.31 pour les cas traités sans extractions.

En total, en comparant les cas avec extractions et les cas sans extractions, on obtient un résultat significatif avec un p=0.007

- ***Pour la lèvre inférieure***

Contrairement à la lèvre supérieure, la position de la lèvre inférieure est devenue un peu plus protrusive par rapport à la ligne E de Ricketts avec un changement moyen de -0,039mm +/- 2,30 pour le groupe PNE et -0,50mm +/- 2,575 pour le groupe PE.

La différence entre les deux groupes n'est pas statistiquement significative avec une p=0.43

- ***Z angle:***

increased by a mean of 2.31° ± 0.97 in extraction cases, whereas it decreased by −0.19° ± 1.134 in non-extraction cases.

Comparison of the two samples yielded a non-significant result (p = 0.097).

- ***H angle:***

decreased by a mean of −0.609° ± 0.38 in extraction cases and by −2.73° ± 0.28 in non-extraction cases.

Comparison between the two samples showed a significant difference (p = 0.0001).

Overall, comparison of extraction and non-extraction cases yielded a non-significant result (p = 0.097).

- ***FMA angle:***

analysis of the angular variables showed a slight, non-significant increase in FMA of 0.17° ± 1.658 in the extraction group. Stability of FMA indicates satisfactory control of the vertical dimension during treatment in this sample.

These findings agree with those of Malki, who reported an FMA change of 0.00° ± 1.55.

- ***3.2.2.2.Linear Measurements***

The depths of the labiomental and nasolabial folds play an important role in the esthetic assessment of the facial profile.

- ***Upper Lip***

After treatment, mean upper-lip position relative to the E-line became more retrusive in both the PE and PNE groups, with a greater change in the PE group.

The mean difference in upper-lip position between the two groups was 1.075 mm (p = 0.023); this difference was statistically significant.

- ***Upper-lip thickness (EpLs):***

EpLs increased by 0.263° ± 0.16 in extraction cases and decreased by −070° ± 0.31 in non-extraction cases.

Overall, comparison of extraction and non-extraction cases yielded a significant result (p = 0.007).

- ***Lower Lip***

Unlike the upper lip, lower-lip position became slightly more protrusive relative to Ricketts' E-line, with a mean change of −0.039 mm ± 2.30 in the PNE group and −0.50 mm ± 2.575 in the PE group.

The difference between the two groups was not statistically significant (p = 0.43).

- ***L'épaisseur de la lèvre inférieure EPLi :***

EPLi va diminuer de -0.17° avec un écart type de +/-0.17 pour les cas traités avec extraction et va diminuer de -075° avec un écart type de +/-0.45 pour les cas traités sans extractions.
En total, en comparant les cas avec extractions et les cas sans extractions, on obtient un résultat non significatif avec un p=0.23

- ***Total chin :***

L'épaisseur du menton a diminuée de -0.0.48° avec un écart type de +/-0.34 pour les cas traités avec extraction et a subit une diminution de -2.09° avec un écart type de +/-0.47 pour les cas traités sans extractions.
En total, en comparant les cas avec extractions et les cas sans extractions, on obtient un résultat significatif avec un p=0.001

- ***Pog-NB :***

a augmenté de 0.24° avec un écart type de +/-0.27 pour les cas traités avec extraction et a diminué de -0.26° avec un écart type de +/-0.27 pour les cas traités sans extractions.
En total, en comparant les cas avec extractions et les cas sans extractions, on a révélé un résultat non significatif avec un p=0.

- ***Lower-lip thickness (EpLi):***

EpLi decreased by −0.17° ± 0.17 in extraction cases and by −075° ± 0.45 in non-extraction cases.
Overall, comparison of extraction and non-extraction cases yielded a non-significant result (p = 0.23).

- ***Total Chin:***

chin thickness decreased by −0.0.48° ± 0.34 in extraction cases and by −2.09° ± 0.47 in non-extraction cases.
Overall, comparison of extraction and non-extraction cases yielded a significant result (p = 0.001).

- ***Pog-NB:***

increased by 0.24° ± 0.27 in extraction cases and decreased by −0.26° ± 0.27 in non-extraction cases.
Overall, comparison of extraction and non-extraction cases yielded a non-significant result (p = 0).

		Groupe PNE(%)		Groupe PE(%)		Total N -100%	Valeur du P*	
		Avant TTT	Après TTT	Avant TTT	Après TTT			
Profil cutané	convexe concave droit	41(100%) 0(0%)	20(48,8%) 21(51,2%)	35(85,4%) 6(14,6%)	23(56,1%) 18(43,9%)			
Total		41(100%)	41(100%)	41(100%)	41(100%)	82(100%)	p=0,011	nS
Angle naso- labial	Ouvert	8(19,5%)	0(o%)	6(14,6%)	6(14,6%)			
	Fermé	0(0%)	24(58,5%)	0(0%)	23(56,1%)			
	Normal	33(80,5%)	0(0%)	35(85,4%)	12(29,3%)		**p=0,0001**	**S**
Total		41(100%)	41(100%)	41(100%)	4(100%)	82(100%)		
Position des lèvres % Ligne S	tangente	4(4,9%)	41(100%)	0(0%)	41(100%)			
	en rétrusion	8(19,5%)	0(0%)	18(43,9%)	0(0%)			
	en protrusion	29(70,7%) 0(7,4%)		23(56,1%)	0(0%)			
Total		41(100%)	41(100%)	41(100%)	41(100%)	82(100%)	p=0,014	
Angle labio mentonnier	Ouvert	37(9,2%)	41(100%)	29(70,7%)	29(70,7%)			
	Fermé	4(9,8%)	0(0%°	6(14,6%) 6(14,6%)			**NS**	
	Normal	0(0%)	0(0%)	6(14,6%)	6(14,6%)			
Total		41(100%)	41(100%)	41(100%)	41(100%)	82(100%)		

Tableau 4 : Analyse multivariée des paramètres influençant le profil facial
Multivariate analysis of parameters influencing the facial profile.

3.3. Analyse multivariée

Dans cette analyse multivariée, deux variables ont présenté des corrélations significatives. Ces variables sont:
I/F et *Total Chin.*
Ces paramètres ainsi qu'une constante calculée (Tableau V), , ont conduit à l'équation suivante qui fournit au praticien un score permettant de déterminer si l'extraction des prémolaires aura un effet sur le profil esthétique suite au traitement orthodontique**(Tableau IV et V).**

Formule : 3.6+ (0,178* Angle FLA) – (0,307* Total chin)
Le score critique était de -1,72 obtenu à partir de la courbe ROC avec 76 % de sensibilité calculée statistiquement et 61 % de spécificité (figure 5).
Chaque patient avec un score inférieur au seuil de significativité peut être traité par extraction des prémolaires.
Par contre, si le score est supérieur à -1,72 la modification du profil facial sera défavorable et il sera donc déconseillé d'extraire.

3.3.Multivariate Analysis

In the multivariate analysis, two variables showed significant correlations:
I/F and Total Chin.
These parameters and a calculated constant (Table V) yielded the following equation, which provides the clinician with a score to determine whether premolar extraction will affect the esthetic profile after orthodontic treatment **(Tables IV and V).**

Formula: 3.6 + (0.178 × FLA angle) − (0.307 × Total Chin)
The critical score was −1.72, derived from the ROC curve, with a statistically calculated sensitivity of 76% and a specificity of 61% (Figure 5).

Patients with a score below the significance threshold may be treated with premolar extraction. Conversely, if the score is above −1.72, the change in facial profile will be unfavorable and extraction is therefore not recommended.

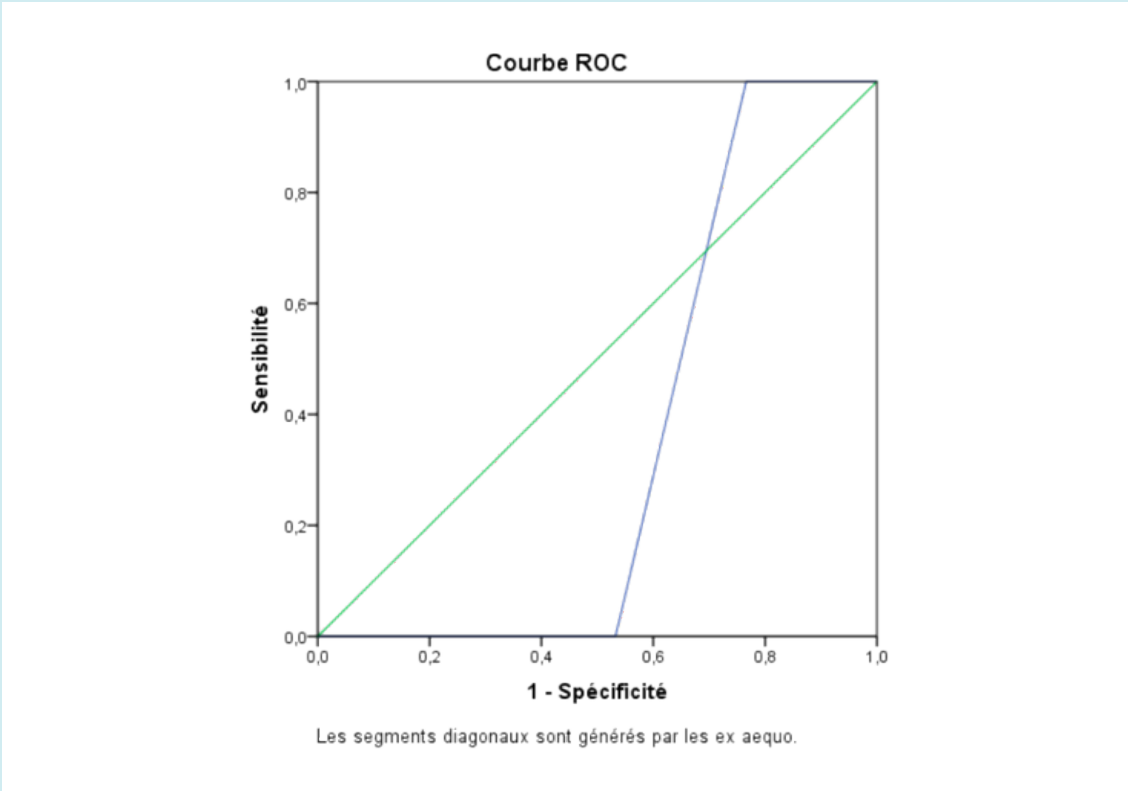

Figure 5 : Détermination de la spécificité et de la sensibilité des facteurs influençant le profil cutané selon la courbe ROC.
Determination of specificity and sensitivity of factors influencing the soft-tissue profile using the ROC curve.

4. Discussion

Concordance générale avec la littérature

Les résultats obtenus concordent avec ceux d'études antérieures menées dans le même sens. Les traitements orthodontiques avec extractions semblent induire des améliorations notables au niveau des tissus mous, bien que les différences de moyennes observées soient variables : certaines sont faibles, voire non significatives, tandis que d'autres atteignent une significativité élevée selon les paramètres étudiés.

4.1. Évolution du sens vertical :

L'analyse des variables angulaires a montré, pour le groupe traité avec extractions, une légère augmentation non significative de l'angle FMA de l'ordre de 0,17° ± 0,19. La stabilité du FMA traduit une évolution satisfaisante du sens vertical au cours du traitement dans cet échantillon.

Ces résultats rejoignent ceux rapportés par Malki, qui a noté une différence du FMA de 0,00° ± 1,55 [27]. De même, Kocadereli et Straggers n'observent pas de changements significatifs du sens vertical après extraction de quatre prémolaires [3,4].

4.2. Relation entre mouvements incisifs et réponse des tissus mous

Plusieurs auteurs ayant étudié la réponse des tissus mous après traitement orthodontique rapportent une relation marquée entre le mouvement palatin des incisives supérieures et la rétraction de la lèvre supérieure [5]. À l'inverse, d'autres travaux concluent qu'une modification occlusale ne s'accompagne pas nécessairement d'un changement de profil facial.

4.3. Résultats du groupe PE (avec extraction) : incisives, lèvres et plan E

Dans notre étude, le groupe PE (avec extraction) présente une diminution hautement significative de l'angle IMPA (p = 0,0001), traduisant une linguoversion des incisives mandibulaires. Cette modification s'accompagne d'une avancée de la lèvre inférieure, mise en évidence par la diminution de la distance entre Li et la ligne E de Ricketts.

Les résultats de cette étude sont cohérents avec ceux rapportés par Khan (6) et Gerzson (7), qui montrent dans leurs études respectives une linguoversion des incisives maxillaires et mandibulaires après traitement avec extraction, en comparaison au groupe sans extraction.

Dans une étude récente, Ziad Omar et al. (37) rapportent une association linéaire positive entre la quantité de rétraction des incisives maxillaires et le recul labial (supérieur et inférieur) par rapport au plan E, mais cette association demeure modérée : il ne s'agirait pas d'une relation forte, et il semble qu'un changement de position des lèvres ne corresponde pas à un rapport 1/1 avec le changement de position des incisives.

4.Discussion

Overall Agreement With the Literature

The findings are consistent with those of previous studies conducted along similar lines. Orthodontic treatment with extractions appears to induce notable soft-tissue improvements, although the observed mean differences vary: some are small or non-significant, whereas others reach a high level of significance depending on the parameter assessed.

4.1.Changes in the Vertical Dimension:

Analysis of the angular variables in the extraction group showed a slight, non-significant increase in FMA of 0.17° ± 0.19. Stability of FMA indicates satisfactory control of the vertical dimension during treatment in this sample.

These findings are consistent with those reported by Malki, who found an FMA difference of 0.00° ± 1.55 [27]. Similarly, Kocadereli and Staggers observed no significant changes in the vertical dimension after extraction of four premolars [3,4].

4.2.Relationship Between Incisor Movements and Soft-Tissue Response

Several authors who have investigated the soft-tissue response after orthodontic treatment have reported a marked relationship between palatal movement of the maxillary incisors and upper-lip retraction [5]. Conversely, other studies have concluded that an occlusal change is not necessarily accompanied by a change in the facial profile.

4.3.Results in the PE Group (Extraction): Incisors, Lips, and E-Line

In our study, the PE (extraction) group showed a highly significant decrease in IMPA (p = 0.0001), indicating lingual tipping of the mandibular incisors. This change was accompanied by forward movement of the lower lip, evidenced by a decrease in the distance between Li and Ricketts' E-line.

These findings are consistent with those reported by Khan (6) and Gerzson (7), whose respective studies showed lingual tipping of the maxillary and mandibular incisors after extraction treatment compared with non-extraction treatment.

In a recent study, Ziad Omar et al. (37) reported a positive linear association between the amount of maxillary incisor retraction and upper- and lower-lip retrusion relative to the E-line. However, this association was moderate rather than strong, and a change in lip position did not appear to correspond to a 1:1 ratio with the change in incisor position.

4.4. Données de la littérature comparant extraction vs non-extraction

L'étude de Kocadereli [3] a inclus 80 patients présentant des malocclusions de Classe I :

• 40 patients sans extraction (24 filles, 16 garçons),

• 40 patients avec extraction de 4 premières prémolaires (23 filles, 17 garçons).

Les résultats indiquent que, lorsqu'une diminution de l'allongement des lèvres est recherchée, l'extraction des prémolaires associée à la rétraction des incisives constitue une option thérapeutique pertinente pour atteindre ces objectifs.

Une étude réalisée par I. Dallel et al. rapporte que dans le groupe PE, l'extraction des prémolaires aurait entraîné une réduction significative de la protrusion des lèvres supérieure et inférieure aux points Ls et Li… [8].Cependant, la variation individuelle de la réponse est importante.

La rétraction des incisives chez un patient peut entraîner une importante rétraction des lèvres, alors que chez un autre patient, une quantité similaire de rétraction peut entraîner une amélioration minime de la position des lèvres.

Il serait donc prudent de dire au patient le changement moyen attendu, mais aussi qu'il pourrait être différent dans on cas particulier.

4.5 Groupe PNE (sans extraction) : inclinaisons incisives et angles

Dans le groupe PNE, n'ayant bénéficié d'aucune extraction de prémolaires, une vestibuloversion des incisives mandibulaires a été observée après traitement. Les changements d'inclinaison incisive se sont révélés significatifs, ce qui peut expliquer l'augmentation des angles IMPA et I/i, avec des changements moyens respectifs de 0,488° ± 1,01 et 5,21° ± 2,2°.

Concernant la stabilité occlusale, Downs [9] préconise un angle interincisif de 135,4°, tandis que l'analyse de Steiner [43] indique 131°.Ces changements ne sont pas statistiquement significatifs.

Les résultats rejoignent ceux de Kirschneck et al. [23], qui montrent que, dans les deux groupes, l'angle interincisif est inférieur à la normale au début et à la fin du traitement, mais évolue en sens inverse pendant le traitement orthodontique : augmentation d'environ 3 mm dans le groupe extraction et diminution d'environ la même quantité dans le groupe sans extraction, constituant un écart significatif. Cette tendance concorde avec notre étude.

4.6. Angle nasolabial : tendances, significativité et influence du schéma vertical

Une revue systématique évaluant les modifications des tissus mous après extraction de quatre prémolaires chez des patients adultes conclut à une rétraction des lèvres supérieure et inférieure, ainsi qu'à une augmentation de l'angle nasolabial après extraction [10].

4.4.Literature Comparing Extraction and Non-extraction Treatment

Kocadereli's study [3] included 80 patients with Class I malocclusion:

• 40 patients treated without extraction (24 girls and 16 boys),

• 40 patients treated with extraction of four first premolars (23 girls and 17 boys).

The findings indicate that, when a reduction in lip protrusion is desired, premolar extraction combined with incisor retraction is an appropriate treatment option for achieving this objective.

A study by I. Dallel et al. reported that, in the PE group, premolar extraction resulted in a significant reduction in upper- and lower-lip protrusion at points Ls and Li [8]. However, individual variation in the response was considerable.

In one patient, incisor retraction may produce marked lip retraction, whereas in another patient a similar amount of incisor retraction may result in only minimal improvement in lip position. Patients should therefore be informed of the expected mean change, while also being advised that their individual response may differ.

4.5.PNE Group (Non-extraction): Incisor Inclinations and Angles

In the PNE group, which underwent no premolar extraction, proclination of the mandibular incisors was observed after treatment. Changes in incisor inclination were significant, which may explain the increases in IMPA and I/i, with mean changes of 0.488° ± 1.01 and 5.21° ± 2.2°, respectively.

Regarding occlusal stability, Downs [9] recommends an interincisal angle of 135.4°, whereas Steiner's analysis [43] indicates 131°. These changes were not statistically significant.

The findings are consistent with those of Kirschneck et al. [23], who showed that in both groups the interincisal angle was below normal at the beginning and end of treatment, but changed in opposite directions during orthodontic treatment: an increase of approximately 3 mm in the extraction group and a decrease of approximately the same magnitude in the non-extraction group, resulting in a significant difference. This trend is consistent with our study.

4.6.Nasolabial Angle: Trends, Significance, and Influence of the Vertical Pattern

A systematic review evaluating soft-tissue changes after extraction of four premolars in adult patients concluded that extraction was followed by retraction of the upper and lower lips and an increase in the nasolabial angle [10].

Dans notre étude, l'angle nasolabial a augmenté de 3,63 ± 1,06, ce qui reste statistiquement non significatif (p = 0,945), mais constitue un élément clinique en faveur d'une rétrusion de la lèvre supérieure.
Tadic et Woods [46], rapportent une augmentation de 3,65° et concluent que la profondeur de la courbe de la lèvre supérieure et l'angle nasolabial sont plus négativement affectés dans les traitements impliquant l'extraction de prémolaires.
Dans l'étude de Malki et al. [11], la répartition des groupes selon le schéma vertical montre que l'ouverture de l'angle nasolabial est plus marquée chez les normodivergents (augmentation de 7,5°), tandis que l'angle est mieux conservé chez les hyperdivergents (augmentation de 1,93°).

4.7. Angle Z : convexité faciale

Une diminution significative de la convexité faciale est observée dans notre étude : l'angle Z augmente d'environ 2,31 ± 0,97 dans le groupe PE. À l'inverse, aucune différence notable n'est observée dans le groupe sans extraction, avec une diminution négligeable de -0,19 ± 1,13 (groupe PNE).
Ces résultats sont concordants avec Kocadereli [3], qui rapporte un angle Z prétraitement de 67,5° (extraction) contre 71,5° (non-extraction). Après traitement, l'angle Z passe à 69° (+1,5°) dans le groupe extraction, tandis qu'il demeure inchangé (71,5°) dans le groupe sans extraction.
James [12] observe une différence de 5,27° de l'angle Z entre les groupes, les patients non traités avec extraction présentant une valeur angulaire plus élevée que ceux traités avec extraction. À l'inverse, Gerzson [7] ne retrouve pas de changements statistiquement significatifs de l'angle Z.

4.8. Angle labio-mentonnier

Armijo et al. Rapportent une ouverture de 5,1° de l'angle labio-mentonnier dans le groupe extraction [13]. Caplan, quant à lui, estime que cet angle n'est pas significativement affecté par le traitement [14].
Ces constatations rejoignent également celles de I. Dallel et al., qui concluent que l'angle labio-mentonnier ne semble pas influencé par les traitements sans extraction, alors qu'une ouverture significative de 5,2° ± 8,408° est observée dans le groupe traité avec extractions. De plus, Looi et Mills rapportent une ouverture significative de 5,3° après extraction des prémolaires chez 60 patients présentant une Classe II division 1 (15). Enfin, Caplan maintient que l'angle labio-mentonnier n'est pas significativement affecté par nos thérapeutiques
orthodontiques (14).

4.9. Épaisseur labiale : lèvre supérieure et inférieure

L'épaisseur des lèvres supérieure et inférieure montre un comportement globalement similaire dans les deux-groupes. L'analyse de la variation de l'épaisseur du vermillon par test t de Student révèle des différences statistiquement significatives (p < 0,05).

In our study, the nasolabial angle increased by 3.63 ± 1.06, which was not statistically significant (p = 0.945), but constituted a clinical finding in favor of upper-lip retrusion.

Tadic and Woods [46] reported an increase of 3.65° and concluded that the depth of the upper-lip curve and the nasolabial angle were more adversely affected in treatments involving premolar extraction.

In the study by Malki et al. [11], stratification by vertical pattern showed that opening of the nasolabial angle was more pronounced in normodivergent patients (increase of 7.5°), whereas the angle was better preserved in hyperdivergent patients (increase of 1.93°).

4.7. Z Angle: Facial Convexity

A significant reduction in facial convexity was observed in our study: the Z angle increased by approximately 2.31 ± 0.97 in the PE group. Conversely, no notable difference was observed in the non-extraction group, with a negligible decrease of −0.19 ± 1.13 (PNE group).

These findings are consistent with those of Kocadereli [3], who reported a pretreatment Z angle of 67.5° in the extraction group versus 71.5° in the non-extraction group. After treatment, the Z angle increased to 69° (+1.5°) in the extraction group, whereas it remained unchanged at 71.5° in the non-extraction group.
James [12] observed a 5.27° difference in the Z angle between the groups, with patients treated without extraction showing a higher angular value than those treated with extraction. Conversely, Gerzson [7] found no statistically significant changes in the Z angle.

4.8.Labiomental Angle

Armijo et al. reported a 5.1° opening of the labiomental angle in the extraction group [13]. Caplan, however, considered that this angle was not significantly affected by treatment [14].
These observations are also consistent with those of I. Dallel et al., who concluded that the labiomental angle did not appear to be influenced by non-extraction treatment, whereas a significant opening of 5.2° ± 8.408° was observed in the extraction group. In addition, Looi and Mills reported a significant opening of 5.3° after premolar extraction in 60 patients with Class II division 1 malocclusion (15). Finally, Caplan maintained that the labiomental angle was not significantly affected by orthodontic treatment (14).

4.9. Lip Thickness: Upper and Lower Lips

Upper- and lower-lip thickness showed broadly similar behavior in the two groups. Student's t-test analysis of changes in vermilion thickness revealed statistically significant differences (p < 0.05).

- ***Épaisseur de la lèvre supérieure :***
- groupe extraction (PE) : augmentation moyenne de 0,26 ± 0,16 mm ;
- groupe sans extraction (PNE) : réduction de -0,07 ± 0,31 mm.
- ***Épaisseur de la lèvre inférieure :***
- groupe PE : réduction moyenne de -0,17 ± 0,17 mm.
- groupe PNE : réduction de -0,75 ± 0,45 mm.

Ces résultats concordent avec ceux de Mirabella et al. [5], qui ont évalué les variations labiales après déplacement orthodontique des incisives chez 92 patients.

4.10. L'Interprétation clinique globale : prdence et approche esthétique

L'interprétation des effets désirables et indésirables des extractions de prémolaires sur le profil facial doit être menée avec prudence. L'apparence faciale doit être appréciée de manière globale et non comme l'addition de caractéristiques isolées. La différence de fréquence entre des changements indésirables de l'angle nasolabial et la réduction de la protrusion labiale illustre qu'une amélioration d'un indicateur peut s'accompagner d'une modification défavorable d'un autre. Par conséquent, les conséquences esthétiques ne peuvent être jugées sur la seule comparaison de valeurs numériques [16].

4.11. Limites méthodologiques liées à l'imagerie

Notre étude repose sur des téléradiographies de profil. Bien que l'imagerie céphalométrique demeure une référence diagnostique en orthodontie et présente une précision acceptable, les erreurs dues à la superposition des points de référence et aux doubles contours, principalement en lien avec un positionnement imprécis du patient, restent une difficulté [30]. En outre, la réduction de structures craniofaciales tridimensionnelles à une image bidimensionnelle entraîne une perte d'information. À l'avenir, l'imagerie par résonance magnétique et le scanner laser pourraient constituer des alternatives [17].

4.12. Enjeux décisionnels : extraction vs non-extraction et apport de l'analyse multivariée

Le choix thérapeutique entre traitement avec ou sans extraction constitue un débat historique majeur en orthodontie. Dans certains cas, la décision est simple ; dans d'autres, les avis des cliniciens divergent. Pour une situation clinique donnée, plusieurs auteurs proposent des protocoles décisionnels distincts, reposant sur des paramètres variables, afin d'orienter vers l'option extraction ou non-extraction.

Notre formule, issue d'une analyse multivariée, a permis d'établir un score seuil à partir duquel le praticien peut estimer si l'extraction aura un effet favorable sur le profil esthétique après traitement orthodontique. Ainsi, si le score obtenu pour un cas clinique est inférieur au score critique, l'extraction des prémolaires pourrait être indiquée. Cette approche vise à faciliter la décision thérapeutique tout en améliorant la prédictibilité de l'effet des extractions sur le profil esthétique.

- **Upper-lip thickness:**
- Extraction group (PE): mean increase of 0.26 ± 0.16 mm;
- Non-extraction group (PNE): reduction of −0.07 ± 0.31 mm.
- **Lower-lip thickness:**
- PE group: mean reduction of −0.17 ± 0.17 mm;
- PNE group: reduction of −0.75 ± 0.45 mm.
-

These findings are consistent with those of Mirabella et al. [5], who evaluated changes in lip position after orthodontic displacement of the incisors in 92 patients.

4.10. Overall Clinical Interpretation: Caution and an Esthetic Approach

The desirable and undesirable effects of premolar extraction on the facial profile must be interpreted cautiously. Facial appearance should be assessed as a whole rather than as the sum of isolated characteristics. The difference in frequency between undesirable changes in the nasolabial angle and reduced lip protrusion illustrates that improvement in one indicator may be accompanied by an unfavorable change in another. Consequently, esthetic outcomes cannot be judged solely by comparing numerical values [16].

4.11. Methodological Limitations Related to Imaging

Our study was based on lateral cephalograms. Although cephalometric imaging remains a diagnostic reference in orthodontics and provides acceptable accuracy, errors caused by superimposition of landmarks and double contours, mainly related to inaccurate patient positioning, remain a challenge [30]. Moreover, reducing three-dimensional craniofacial structures to a two-dimensional image results in a loss of information. In the future, magnetic resonance imaging and laser scanning may provide alternatives [17].

4.12. Decision-making Issues: Extraction Vs Non-extraction and the Contribution of Multivariate Analysis

The choice between extraction and non-extraction treatment is a major historical debate in orthodontics. In some cases, the decision is straightforward; in others, clinicians disagree. For a given clinical situation, several authors have proposed different decision-making protocols based on varying parameters to guide the choice between extraction and non-extraction treatment.

Our formula, derived from a multivariate analysis, established a threshold score from which the clinician can estimate whether extraction will have a favorable effect on the esthetic profile after orthodontic treatment. Thus, if the score obtained for a clinical case is below the critical score, premolar extraction may be indicated. This approach is intended to facilitate treatment decision-making while improving the predictability of the effect of extraction on the esthetic profile.

4.13. Évolution des pratiques et perspective centrée sur le patient

La pratique orthodontique évolue continuellement : les matériaux et les techniques progressent grâce au développement de matériaux émergents. Des approches visant à conserver les dents ont été conçues afin d'améliorer les résultats cliniques dans des situations de biproalvéolie ou d'encombrement important, où l'extraction d'une ou plusieurs prémolaires était classiquement envisagée pour obtenir un ancrage maximal. Ces techniques, de plus en plus utilisées, augmentent l'efficacité thérapeutique et améliorent le confort ainsi que la satisfaction des patients.

Néanmoins, certaines situations imposent encore l'extraction, d'où l'importance d'une indication rigoureusement posée avant tout traitement.

Par ailleurs, une orthodontie dite esthétique, plus respectueuse de l'harmonie et de l'équilibre des composantes du profil facial, est actuellement en émergence. Il apparaît donc essentiel de procéder à une évaluation approfondie des relations entre ces éléments avant d'établir une décision d'extraction orthodontique. Enfin, nous appelons à la réalisation d'études multicentriques sur des populations plus larges afin d'optimiser la prise en charge thérapeutique et de replacer le patient au centre du projet thérapeutique.

5. Conclusion

La pratique de l'orthodontie nécessite de posséder, ou cultiver un certain sens esthétique qui tient compte des critères esthétiques contemporains.

A l'heure actuelle, le problème de l'esthétique en orthodontie a une importance presque équivalente à celle de la fonction, et la position des lèvres revêt un rôle primordial.

A travers cette étude, on a remarqué un changement de la position des lèvres au niveau des deux groupes mais qui reste plus prononcé pour le groupe avec extraction. Cela peut s'expliquer par le recul ou l'avancée des incisives maxillaires et mandibulaires en fonction de l'extraction ou la conservation des prémolaires.

Il semblerait donc qu'il existe une relation entre le changement de la position des incisives et le changement de l'épaisseur et de la position des lèvres mais pas nécessairement dans la même direction pour les deux groupes.

On a aussi constaté une ouverture de l'angle nasolabial et de l'angle labio-mentonnier ainsi qu'une diminution de la convexité des tissus mous après traitement mais qui reste plus importante pour le groupe avec extraction.

On peut donc affirmer qu'il existe une relation directe entre le changement du profil facial et l'extraction des prémolaires comme ce qui a été constaté dans d'autres études.

4.13. Evolution of Clinical Practice and a Patient-centered Perspective

Orthodontic practice is continually evolving: materials and techniques are advancing through the development of emerging technologies. Tooth-preserving approaches have been designed to improve clinical outcomes in cases of bimaxillary protrusion or severe crowding, in which extraction of one or more premolars was traditionally considered necessary to obtain maximum anchorage. These increasingly used techniques improve treatment efficiency, comfort, and patient satisfaction. Nevertheless, extraction remains necessary in certain situations, underscoring the importance of establishing a rigorous indication before treatment.

Furthermore, so-called esthetic orthodontics, which is more respectful of the harmony and balance of the components of the facial profile, is currently emerging. A thorough assessment of the relationships among these components is therefore essential before making an orthodontic extraction decision.

Finally, we advocate multicenter studies in larger populations to optimize treatment and place the patient at the center of the therapeutic plan.

5.Conclusion

Orthodontic practice requires clinicians to possess, or develop, an esthetic sense that takes contemporary esthetic criteria into account.

Currently, esthetics in orthodontics is almost as important as function, and lip position plays a central role.

In this study, changes in lip position were observed in both groups but were more pronounced in the extraction group. This may be explained by retraction or advancement of the maxillary and mandibular incisors according to whether the premolars were extracted or retained.

There therefore appears to be a relationship between changes in incisor position and changes in lip thickness and position, although not necessarily in the same direction in both groups.

An increase in the nasolabial and labiomental angles and a reduction in soft-tissue convexity were also observed after treatment, with more pronounced changes in the extraction group.

The findings therefore suggest a direct relationship between changes in the facial profile and premolar extraction, as reported in other studies.

Références

(1). Allgayer S, Lima EM, Mezomo MB. Influence of premolar extractions on the facial profile evaluated by the Holdawayanalysis. Rev OdontoCienc 2011;26(1):22-9.

(2). Amirabadi GE, Mirzaie M, Kushki SH, Olyaeei P. Cephalometric evaluation of soft tissue changes after extraction of upper first premolars in class II div 1 patients. J ClinExp Dent 2014;6(5):539-45.

(3). Kocadereli I. Changes in soft tissue profile after orthodontic treatment with and without extractions. Am J OrthodDentofacOrthop 2002;122(1):67-72.

(4). Staggers JA. Vertical changes following first premolar extractions. Am J OrthodDentofacialOrthop 1994;105(1):19-24.

(5). Mirabella D, Quartarone L, Lombardo L, Guarneri A, Guarneri MP, Siciliani G. Assessment of lower lip changes following incisor displacement in 92 orthodontically-treated adults. IntOrthod 2012; 10:289-310.

(6). Khan M, Fida M. Soft tissue profile response in extraction versus-non extraction orthodontic treatment. J CollPhysSurg 2010;20(7):454-9.

(7). Gerzson dos Santos D, Pretto D, Closs L, Mundstock K. Soft tissue profile changes in class II patients treated with first bicuspid extraction. StomatosCanoasvo2013; I19(36):26-35

(8). Dallel I, Megdiche., A., Ghedira Y., Tobji, S, Ben Amor. A. Do orthodontic extractions have an impact on the cutaneous profile? Rev Orthop Dento Faciale 2018; 52:1-11

(9). Downs WB. Analysis of the dentofacial profile. Angle Orthod1956; 26:191-7.

(10). Leonardi R, Annunziata A, Licciardello V, Barbato E. Soft tissue changes following the extraction of premolars in non-growing patients with bimaxillary protrusion: a systematic review. Angle Orthod 2010;80(1):211-6.

(11). Malki M, Zaoui F, Bouklouz A. The impact of extractions on profile esthetics: a statistical study. IntOrthod 2009;7(1):31-54.

(12). James R. A comparative study of facial pro les in extraction and non-extraction treatment. Am J OrthodDentofacOrthop 1998;114(3):265-76.

(13). Armijo BS, Brown M, Guyuron B. Defining the ideal nasolabial angle. Plast ReconstSurg 2012;129(3):759-64.

5. Bravo LA. Soft tissue facial profile changes after orthodontic treatment with four premolars extracted. Angle orthod 1994;64(1):31-42.

(14). Caplan MJ Shivapuja PK. The effect of premolar extractions on the soft-tissue profile in adult African American females. Angle Orthod 1997;67(2):129-36.

(15). Looi LK, Mills JR. The effect of two contrasting forms of orthodontic treatment on the facial profile. Am J Orthod Dentofacial Orthop 1986;89(6):507-17. 61.

(16). Young TM, Smith RJ. Effects of orthodontics on the facial profile: A comparison of changes during non-extraction and four premolar extraction treatment. Am J OrthodDentofacialOrthop 1993;103(5):452-8.

(17). Kirschneck C, Proff P, Reicheneder C, Lippold C. Short-term effects of systematic premolar extraction on lip profile, vertical dimension and cephalometric parameters in borderline patients for extraction therapy—a retrospective cohort study. Clin Oral Investig 2016;20(4):865-74. 24.

Comment évoluer vers une médecine orthodontique dans la perspective de traiter précocement les asymétries dento-faciales

How to move towards orthodontic medicine with a view toward early treatment of dentofacial asymmetries

DESHAYES Marie-Josèphe, Orthodontiste- France
**Auteur correspondant : Marie-Josèphe Deshayes*
Email: mjd.phd.tci@gmail.com

Résumé

Cet article est un débat autour des asymétries dento-faciales et crâniennes. Il propose de revisiter la bibliographie existante sur les raisons d'appliquer des traitements précoces. Certaines asymétries n'ont pas une origine exclusive dans le système dentaire ; d'autres causes, plus éloignées, relèvent d'une asymétrie crânienne, voire cérébrale, plaçant l'activité orthodontique au premier plan.
L'objectif est d'illustrer en quoi les traitements très précoces,avant l'éruption des premières molaires permanentes, ouvrent la voie à une véritable médecine préventive.
Matériel et méthode : L'analyse combine une cohorte de 118 enfants ayant permis d'établir Cranexplo® et 43 crânes secs présentant une déformation crânienne intentionnelle bi-lobaire.
Résultats : Ces analyses suggèrent que les corrélations crâne-face ne peuvent plus être ignorées en denture lactéale.
Discussion : L'hypothèse d'un réseau biodynamique cranio-facial actif avant 6 ans est rediscutée.
Conclusion : Appréhender l'étendue d'une asymétrie et son potentiel évolutif constitue un pilier de la médecine préventive.

Mots clés:

Orthodontie précoce , asymétrie , déformation crânienne biodynamique , vérins sectoriels , symétrisation.

Abstract

This article discusses dentofacial and cranial asymmetries. It revisits the literature supporting early treatment, because some asymmetries do not originate exclusively in the dental system; more distant causes, including cranial or even cerebral asymmetry, may bring orthodontic activity to the forefront.

The objective is to show how very early treatment, before eruption of the first permanent molars, may pave the way for true preventive medicine.

Materials and methods: The analysis combines a cohort of 118 children, which made it possible to establish Cranexplo®, and 43 dry skulls with intentional bilobar cranial deformation.
Results: These analyses suggest that craniofacial correlations can no longer be ignored in primary dentition.

Discussion: The hypothesis of an active craniofacial biodynamic network before six years of age is revisited.
Conclusion: Understanding the extent of an asymmetry and its developmental potential is a cornerstone of preventive medicine.

Keywords:

Early orthodontics, asymmetry, cranial deformation, biodynamics, sectorial screws, symmetrisation.

Introduction

L'heure est venue de parler traitement précoce. C'était le prologue de mon livre paru en 2006 : « dans la bouche, tout se joue avant 6 ans » [8]. Aujourd'hui, ce motif est encore plus actuel, car nous faisons face à un nombre croissant de dissymétries occlusales dépistables dès la denture lactéale.Les interceptions précoces proposent généralement un dispositifstandard d'éducation fonctionnelle.

Introduction

The time has come to discuss early treatment. This was the prologue of my book published in 2006: "in the mouth, everything is decided before the age of six" [8]. Today this theme is even more relevant, as we are confronted with an increasing number of occlusal asymmetries detectable as early as the primary dentition. Early interception generally relies on standard functional education appliances.

Reçu le, 17/03/2026 ; Accepté le, 07/04/2026.

Or, la multiplication des asymétries osseuses, en amont des dissymétries occlusales,doit inciter le praticien à s'interroger sur leur origine et leur prise en charge : les pertes de symétrie sont-elles seulement le fait d'une recrudescence des dysfonctions ? Peuvent-elles atteindre le squelette cranio-facial et révéler des déstabilisations du développement ontogénique, autrement dit devenir pathogènes pour la croissance ?
Comme l'enfant ne ressent aucune gêne ou douleur, une petite déviation isolée de l'arcade mandibulaire est rarement explorée.
Lorsque l'occlusion latérale est croisée, elle attire davantage l'attention et un appareillage est proposé, le plus souvent par élargissement de l'arcade maxillaire. La correction d'une classe III fait généralement l'objet d'une véritable prise en charge, car elle est considérée comme un élément majeur ; si elle est associée à une petite déviation latérale de la mandibule, celle-ci passe souvent au second plan.
Certes, l'éducation fonctionnelle d'un jeune enfant est primordiale, mais ses répercussions sur le développement de la face restent discutées. Il faut aller plus loin, intégrer cette dysharmonie dans le développement cranio-facial global et anticiper son potentiel évolutif. Constater une dissymétrie occlusale est une première étape ; comprendre son risque évolutif en est une autre, indispensable, avant toute prise en charge thérapeutique. L'origine crânienne des asymétries faciales reste controversée, mais les déformations crâniennes artificielles constituent une source d'information pertinente, car elles projettent l'analyse au-delà de l'occlusion, jusque dans les interactions entre voûte crânienne, base crânienne et face.

However, the increasing frequency of skeletal asymmetries preceding occlusal discrepancies should encourage clinicians to question their origin and management: are losses of symmetry merely the result of an increase in dysfunctions? Can they involve the craniofacial skeleton and reveal destabilization of ontogenetic development, thereby becoming pathogenic for growth?

Because the child feels neither discomfort nor pain, a small isolated deviation of the mandibular arch is rarely explored.
When the lateral occlusion is crossed, it receives more attention and treatment is proposed, most often by widening the maxillary arch. Correction of a Class III malocclusion is usually managed more actively because it is regarded as a major finding; when associated with a slight lateral deviation of the mandible, the latter often becomes secondary.
Functional education in young children is undoubtedly important, but its effects on facial development remain debated.

The analysis must go further by integrating this disharmony into overall craniofacial development and anticipating its developmental potential. Identifying an occlusal asymmetry is a first step; understanding its risk of progression is another, essential step before treatment. The cranial origin of facial asymmetries remains controversial, yet artificial cranial deformations are a highly relevant source of information, because they carry the analysis beyond occlusion into interactions between the cranial vault, cranial base and face.

2.Matériel et Méthodes

Cet article discute un grand nombre de publications déjà parues.Il utilise principalement les résultats de deux travaux dont la méthodologie est rappelée brièvement. Nos conclusions s'appuient d'abord sur des analyses céphalométriques tridimensionnelles de 118 enfants en denture temporaire ou n'ayant, tout au plus, que les premières molaires permanentes [5,6]. Ces travaux ont permis de retrouver les paramètres utiles, les études statistiques comparatives des classes II et III, les variances, les analyses en composantes principales avec coefficients de corrélation de Pearson et la matrice des corrélations entre 35 paramètres. Après validation statistique des repères crâniens, les grandes lignes de l'analyse Cranexplo® ont été définies.
La mesure de l'angle sphénoïdal de la base du crâne doit être repensée. Habituellement réalisée à partir de trois points, elle est, dans Cranexplo®, caractérisée par le croisement de deux segments définis à partir de quatre points,afin de mieux décrire le processus de pliure entre le présphénoïde et le planum post-sphénoïdal-basioccipital.

2.Materials and Methods

This article discusses a large number of previously published papers. It mainly uses the results of two studies whose methodology is briefly recalled. Our conclusions first rely on three-dimensional cephalometric analyses of 118 children in primary dentition or, at most, with the first permanent molars present [5,6]. These studies provided useful parameters, comparative statistics for Class II and Class III groups, variances, principal component analyses with Pearson correlation coefficients, and a correlation matrix between 35 parameters.
After statistical validation of cranial landmarks, the main principles of the Cranexplo® analysis were defined.
The measurement of the sphenoidal angle of the cranial base must be reconsidered. It is usually measured from three points; in Cranexplo®, the bending process between the presphenoid and the postsphenoid-basiocciptal planum is characterized at the intersection of two segments defined from four points.

Cette investigation du lieu de flexion est cohérente avec Moss [21], pour qui la flexion basicrânienne reflète la flexion du tube neural sus-jacent.
En 2005, au Museo Nacional de Arqueologia, Anthropologia et Historia del Peru à Lima, 42 crânes intentionnellement déformés ont été explorés [6,7]. Ces crânes, issus d'une population précolombienne possédant une déformation crânienne bi-lobaire, offrent un accès direct aux asymétries de la sphère cranio-faciale.
Les pressions exercées dès la naissance par les dispositifs sur la voûte crânienne étaient continues, souvent jusqu'à deux ans.
Elles guidaient la croissance du crâne vers une augmentation des diamètres transverses et un raccourcissement sagittal. Lorsque les appuis étaient posés asymétriquement, ils induisaient des asymétries mesurées, photographiées et radiographiées. Les points céphalométriques ont été fiabilisés par des marqueurs au plomb avant radiographie(fig.1).

This investigation of the site of flexion is consistent with Moss [21], for whom basicranial flexion reflects the flexion of the overlying neural tube.
In 2005, at the Museo Nacional de Arqueologia, Anthropologia et Historia del Peru in Lima, 42 intentionally deformed skulls were examined [6,7]. These skulls, from a pre-Columbian population with bilobar cranial deformation, provide direct access to asymmetries within the craniofacial sphere. Pressures exerted on the cranial vault from birth by the devices were continuous, often until two years of age.

They guided cranial growth toward increased transverse diameters and sagittal shortening. When the supports were asymmetrically placed, they induced asymmetries that were measured, photographed and radiographed. Cephalometric landmarks were secured using lead markers before radiography(fig.1).



Figure 1: Dispositifs et pressions responsables de la déformation crânienne bi-lobaire.
Devices and pressures involved in bilobar cranial deformation.

3.Résultats

Preuves des corrélations craniofaciales

Les premières statistiques [8] éclairent le phénomène ontogénique de flexion basicrânienne.

3.Results

Evidence of craniofacial correlations

The first statistical analyses [8] shed light on the ontogenetic phenomenon of basicranial flexion.

Sa variabilité est grande, mais elle s'organise principalement autour de deux pôles : une tendance en flexion accélérée et une tendance en extension, correspondant à une flexion ralentie. Les populations mélangent leurs spécificités crâniennes en ménageant des ponts entre différentes combinaisons ; les fluctuations au sein du palier ontogénétique de la flexion ne sont donc pas aléatoires mais ordonnées.
Un nouvel échantillon d'enfants en denture temporaire a été constitué et Cranexplo® a été utilisé avec l'ajout de deux mesures transversales. Les études statistiques [13] confirment les nombreuses modalités d'expression du processus de flexion.
La classification occlusale d'Angle en trois groupes - classe I, II et III - masque ces schémas crâniens. Des malocclusions similaires peuvent appartenir à des formes crâniennes différentes ou singulières. Il n'est donc pas surprenant que des éducateurs fonctionnels standards ne corrigent pas toujours efficacement certaines malocclusions lorsqu'ils méconnaissent ces mosaïques crâniennes, parfois rattachées à des clusters pathogènes (figure 2 et 3).

Its variability is considerable, but it is mainly organized around two poles: a tendency toward accelerated flexion and a tendency toward extension, corresponding to slowed flexion. Populations combine cranial specificities by creating bridges between different combinations; fluctuations within the ontogenetic level of flexion are therefore not random but ordered.

A new sample of children in primary dentition was established and Cranexplo® was used with two additional transverse measurements. Statistical studies [13] confirmed the many modes of expression of the flexion process.

Angle's occlusal classification into three groups - Class I, II and III - obscures these cranial patterns. Similar malocclusions may belong to different or singular cranial forms. It is therefore not surprising that standard functional educators do not always correct malocclusions efficiently when these cranial mosaics, some of which belong to specific and potentially pathogenic clusters, are not taken into account (figure 2 and 3).

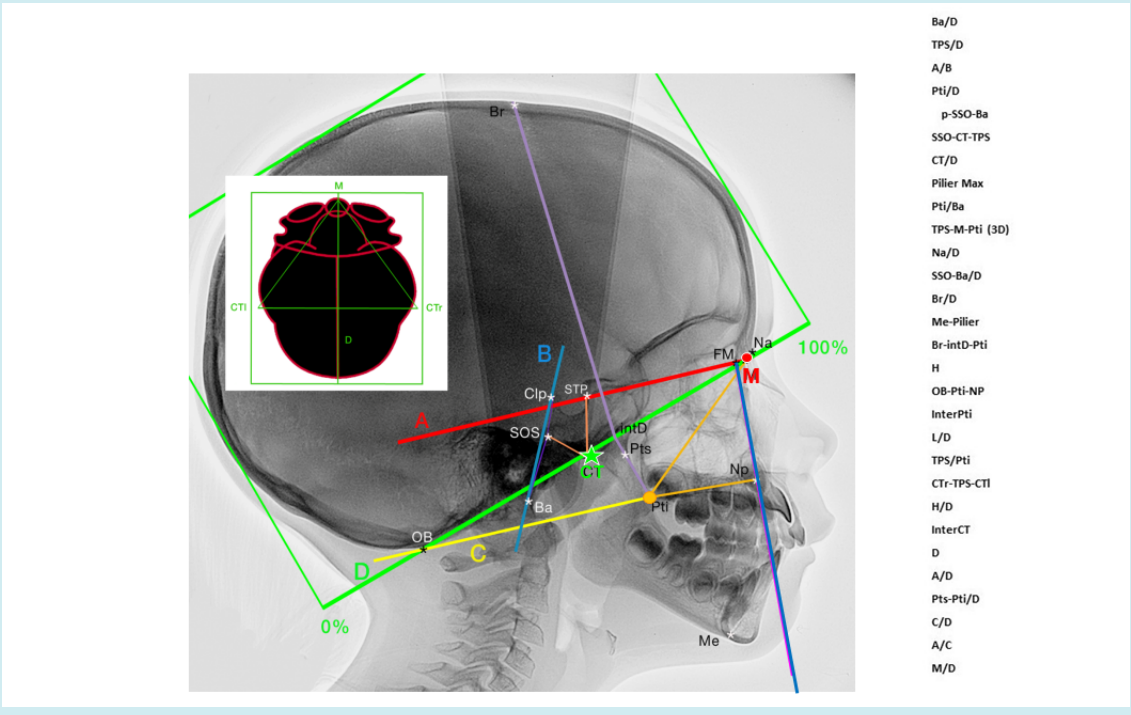

Figure 2: Mesures transversales intégrées dans l'analyse Cranexplo®.
Transverse measurements included in the Cranexplo® analysis.

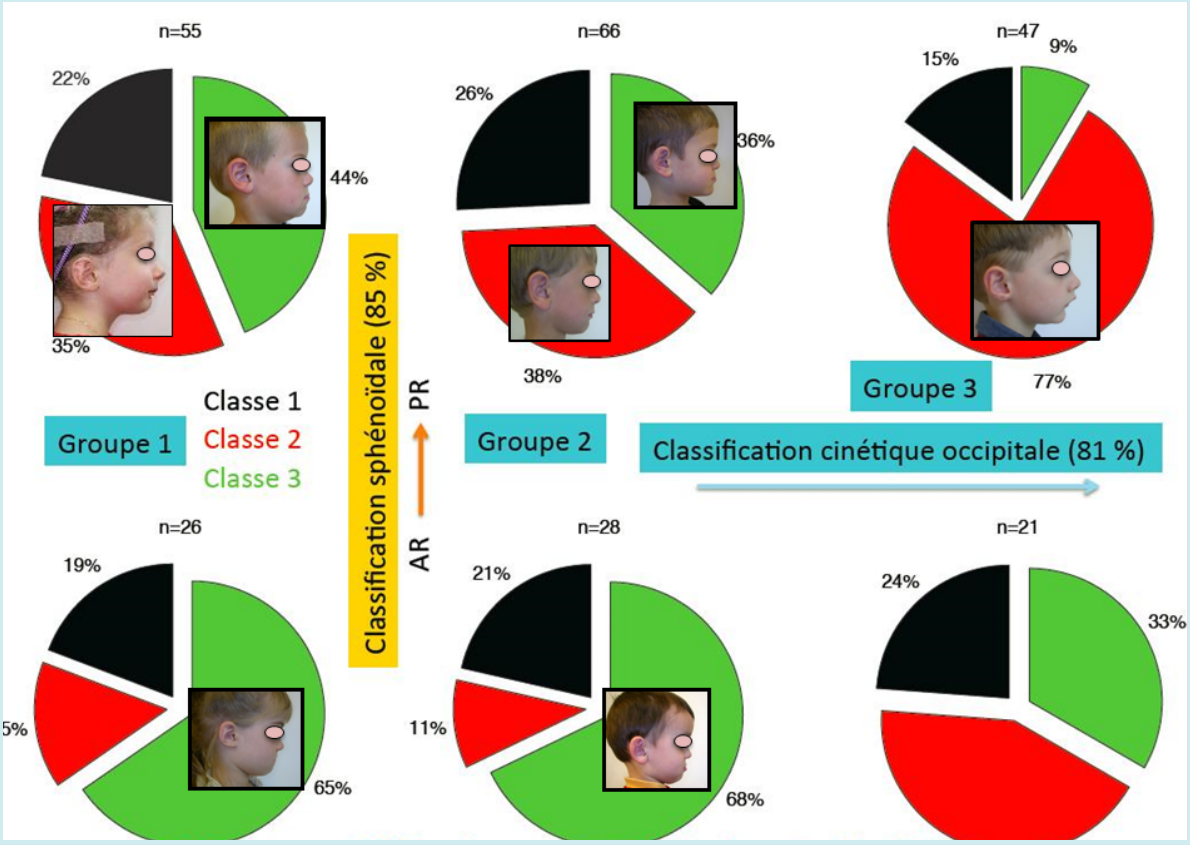

Figure 3: Mosaïques crâniennes et risque de dérive vers les classes I, II ou III.
Cranial mosaics and risk of drift toward Classes I, II or III.

La biométrie en clinique : que faire ?

Pour établir une prévision de croissance faciale avec Cranexplo® avant 6 ans, il a fallu appréhender la dimension transversale de deux segments basicrâniens : la frontalisation des os pétreux, mesurée avec un arc facial par l'espace entre les deux articulations temporo-mandibulaires, et un moyen indirect d'accéder à l'os sphénoïdal, plus précisément à l'écartement des apophyses ptérygoïdes. Cet écartement est assimilable à la largeur d'arcade palatine entre les deuxièmes molaires temporaires 55-65 (Figure 4 et 5).

En pratique, les erreurs de repérage radiographique, les fausses images et le caractère parfois fastidieux de la céphalométrie imposent d'autres méthodes d'investigation. En s'appuyant sur de nombreux marqueurs cliniques - forme des oreilles, du nez, des orbites, globularité du crâne - la vision stomatologique s'étend au crâne lui-même. L'examen clinique s'enrichit ainsi d'une sémiologie au plus près de la réalité anatomique et décrit l'environnement crânien dans lequel se positionne l'équilibre maxillo-mandibulaire.

Biometrics in clinical practice: what should be done?

To establish a facial growth forecast with Cranexplo® before six years of age, it was necessary to assess the transverse dimension of two basicranial segments: frontalization of the petrous bones, measured with a facebow as the distance between the two temporomandibular joints, and an indirect means of accessing the sphenoid bone, more specifically the distance between the pterygoid processes. This distance may be approximated by the palatal arch width between the second primary molars 55 and 65(Figure 4 and 5).

In practice, radiographic landmarking errors, misleading images and the tedious nature of cephalometry require other investigative methods. By relying on numerous clinical markers- the shape of the ears, nose, orbits and cranial globularity - the stomatological perspective extends to the skull itself. The clinical examination is thus enriched by a broad semiology closer to anatomical reality, describing the cranial environment in which maxillomandibular balance is positioned.

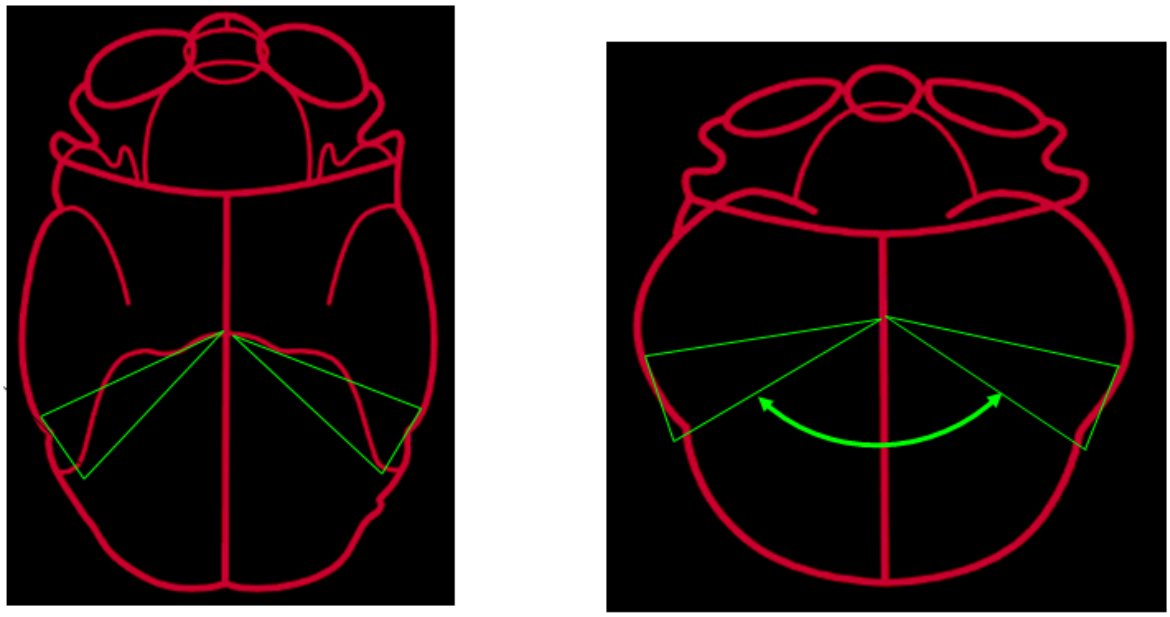

Figure 4: Évaluation clinique de la frontalisation des os pétreux.
Clinical assessment of petrous bone frontalization.

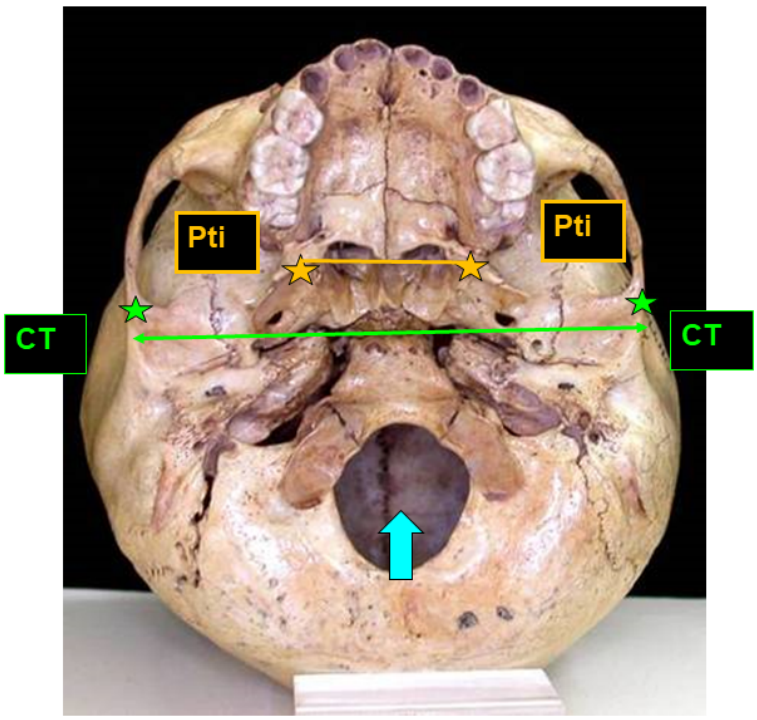

Figure 5: Largeur inter-molaire temporaire comme accès indirect aux apophyses ptérygoïdes.
Primary intermolar width as an indirect access to the pterygoid processes.

Nouvelles méthodes et intégration de l'équilibre facial

Les travaux de Ce Liang et al. [4] décrivent en 2023 le développement crânien et sa bipolarité à partir d'analyses tridimensionnelles multivariées. Ils étudient la croissance cranio-faciale durant les 48 premiers mois de vie, la manière dont le crâne change de forme et de taille et les liens de ces changements avec la croissance et le développement de tissus mous tels que le cerveau, les yeux et la langue. L'analyse des changements de surface met en évidence des variations bipolaires, chaque pôle exprimant une tendance évolutive vers une forme brachycéphale ou dolichocéphale (figure 6).

New methods and integration of facial balance

The work of Ce Liang et al. [4], published in 2023, describes cranial development and its bipolarity using multivariate three-dimensional analyses. The authors studied craniofacial growth during the first 48 months of life, how the skull changes in shape and size, and how these changes are associated with the growth and development of soft tissues such as the brain, eyes and tongue. Surface-change analysis reveals bipolar variations, each pole expressing an evolutionary tendency toward a brachycephalic or dolichocephalic cranial form (figure 6).

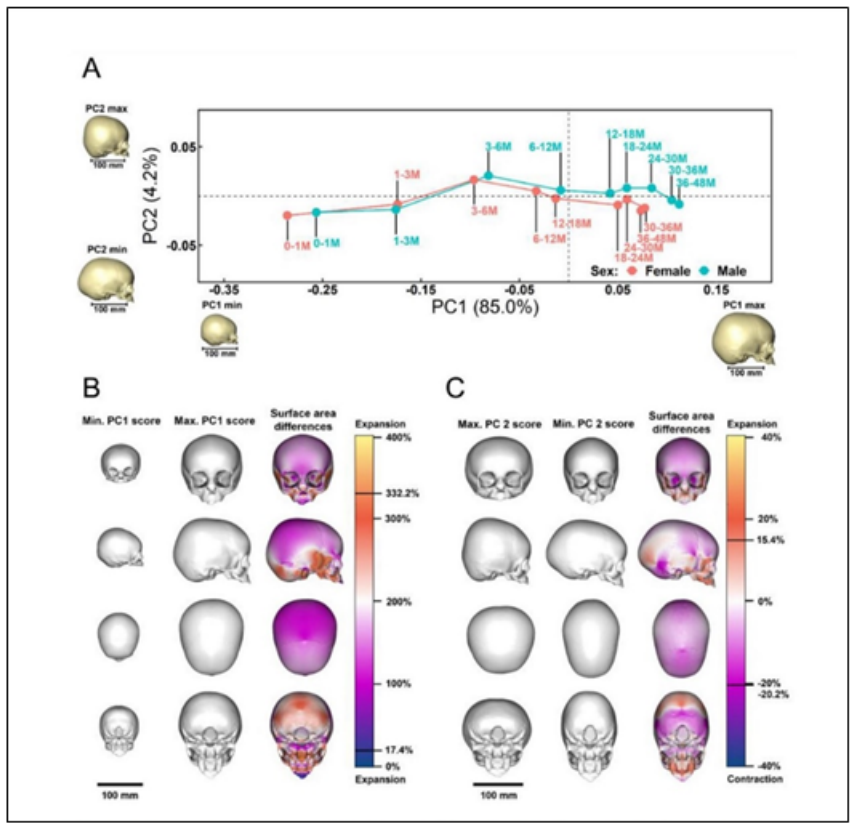

Figure 6: Développement cranio-facial entre 0 et 48 mois.
Craniofacial development from 0 to 48 months.

La déformation bi-lobaire, véritable laboratoire expérimental

De la naissance à deux ans, le crâne peut être soumis à des forces créées par un dispositif porté nuit et jour. La déformation bi-lobaire se manifeste par un développement extrême en largeur de la voûte crânienne, un aplatissement occipital et une forme brachycéphale. Parmi les effets exogènes sur la base crânienne et la face, il faut retenir que cette déformation accélère la verticalisation du basi-occipital,

Bilobed deformity: a true experimental laboratory

From birth to two years of age, the skull may be subjected to forces produced by a device worn day and night. Bilobar deformation is characterized by extreme transverse development of the cranial vault, occipital flattening and a brachycephalic shape. Among the exogenous effects on the cranial base and face, this deformation accelerates verticalization of the basioccipital,

corrélée à la fermeture de l'angle sphénoïdal : plus la verticalisation est importante, plus l'angle se ferme. Cette verticalisation traduit une accélération du processus de flexion de la base (figure7-9).
L'exemple du crâne Asnapujiio montre une base singulière dans sa partie antérieure, en particulier à l'étage sphénoïdal. Les apophyses ptérygoïdes s'écartent fortement, la région palatine s'élargit, tandis que le développement du prémaxillaire se réduit. En excès, ce remodelage induit une mésialisation des germes dentaires pouvant passer inaperçue et se manifester plus tard par un encombrement majeur. Les travaux de Björk et Skieller [3] ont décrit la croissance physiologique du maxillaire et la rotation de chaque hémi-maxillaire dans le plan transversal, responsable d'un raccourcissement sagittal de l'arcade (figure10-11).
La déformation bi-lobaire montre ainsi comment une modification crânienne peut rendre la forme de l'arcade maxillaire extra-physiologique. Son dépistage chez le très jeune enfant doit être le plus précoce possible afin de stopper, voire corriger, le processus. Lorsque les dispositifs sont posés asymétriquement, les asymétries se répercutent sur la base et les os de la face ; elles touchent en particulier l'étage maxillaire et la mandibule qui perd son centrage.

which is correlated with closure of the sphenoidal angle: the greater the verticalization, the more the angle closes. This verticalization indicates acceleration of the basicranial flexion process (figure7-9).

The Asnapujiio skull shows a singular cranial base throughout its anterior part, particularly at the sphenoidal level. The pterygoid processes are markedly separated, the palatal region widens, and premaxillary development is reduced. When excessive, this remodeling produces mesialization of dental germs that may go unnoticed and later appear as major crowding. Björk and Skieller [3] described physiological maxillary growth and the rotation of each hemimaxilla in the transverse plane, responsible for sagittal shortening of the arch (figure10-11).

Bilobar deformation therefore shows how a cranial modification can make the maxillary arch extra-physiological. Screening in very young children must be as early as possible in order to stop or correct the process. When devices are positioned asymmetrically, asymmetries affect the cranial base and facial bones, particularly the maxillary level and the mandible, which loses its centering.

Fig.7

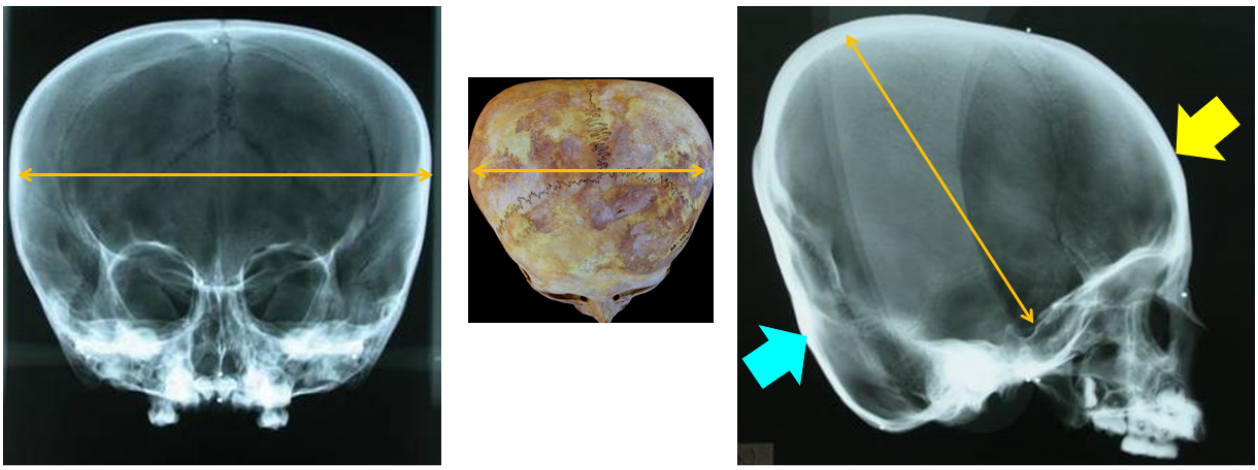

Figure 7: Technique de forçage frontal et occipital.
Frontal and occipital forcing technique.

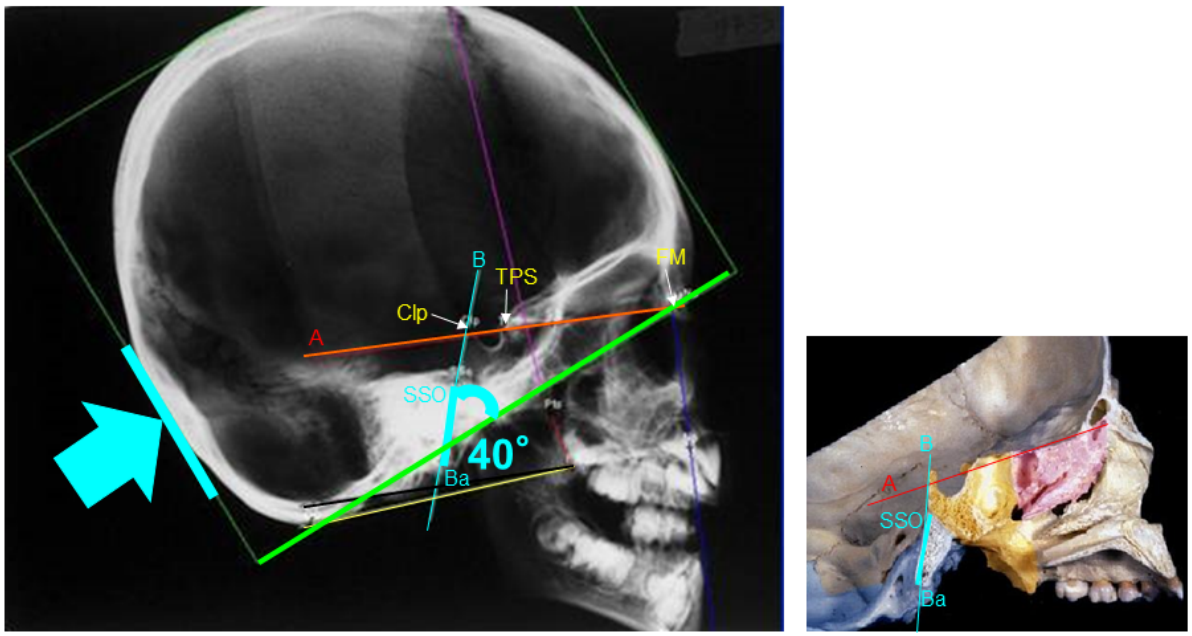

Figure 8: Verticalisation basi-occipitale et fermeture de l'angle sphénoïdal.
Basioccipital verticalization and closure of the sphenoidal angle.

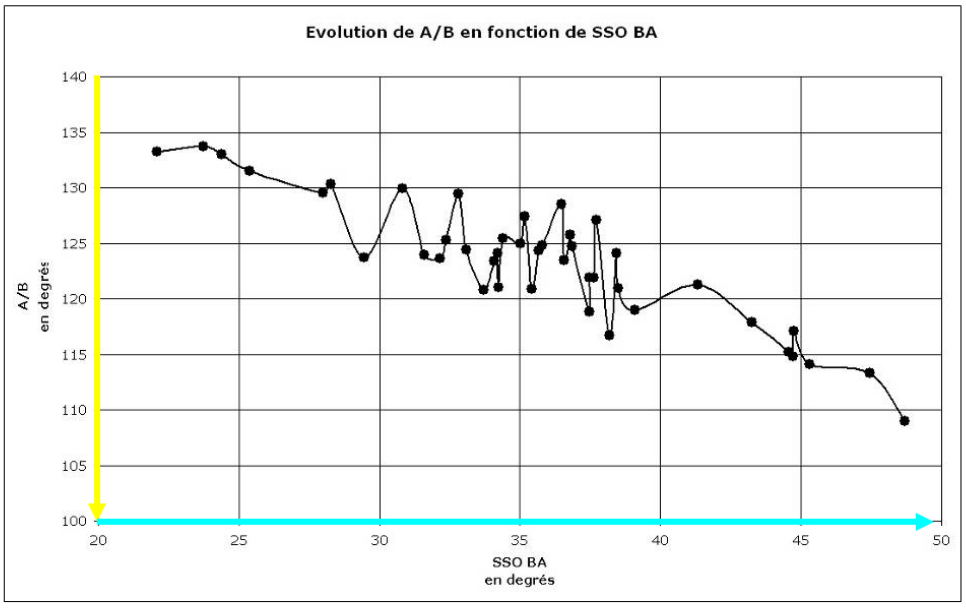

Figure 9: Relation entre verticalisation et angle sphénoïdal.
Relationship between verticalization and the sphenoidal angle.

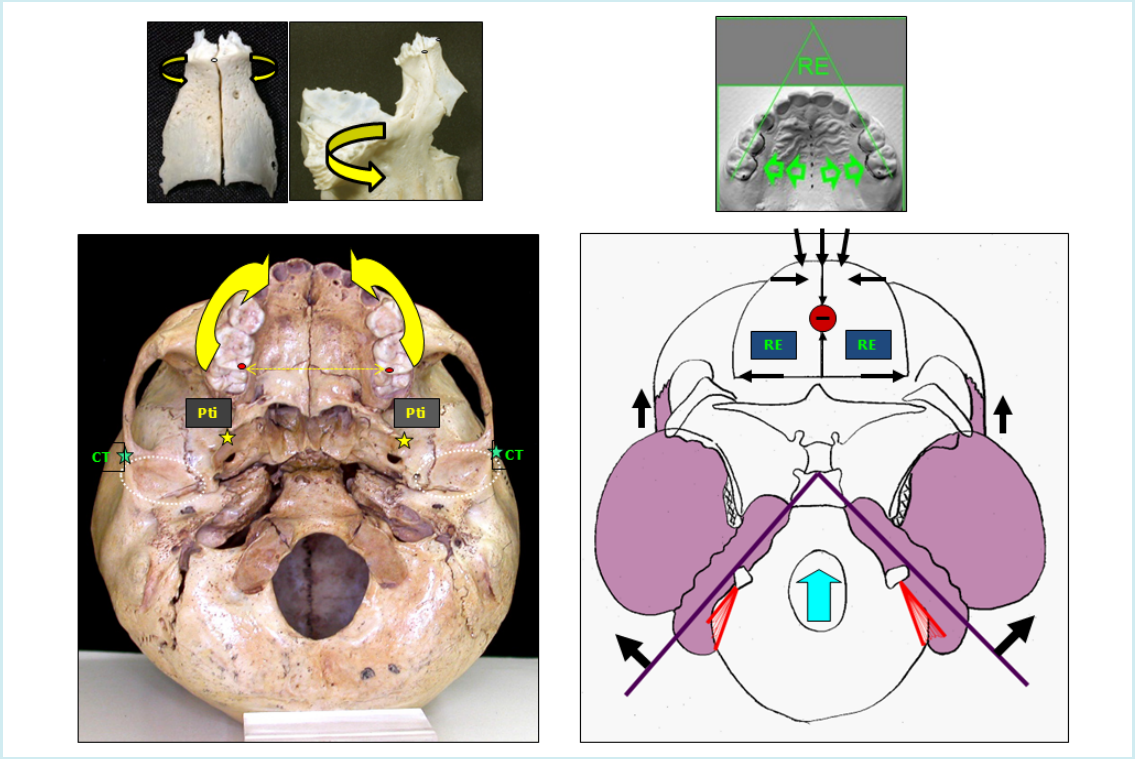

Figure 10: Crâne Asnapujiio : modifications sphénoïdales et palatines.
Asnapujiio skull: sphenoidal and palatal changes.

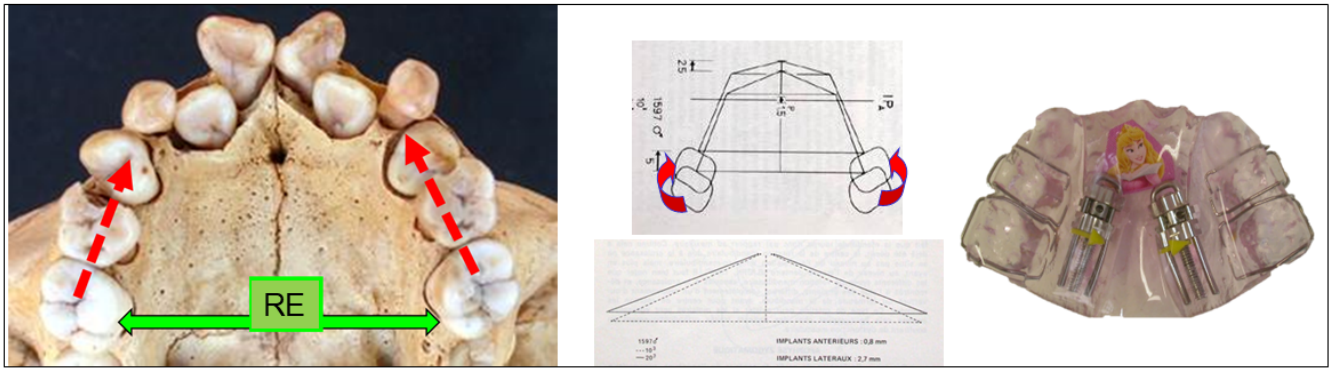

Figure 11: Croissance physiologique du maxillaire selon Björk et Skieller.
Physiological maxillary growth according to Björk and Skieller.

4. Discussion

Le dépistage étendu, une étape cruciale

Dépister une forme crânienne anormale chez des enfants normaux n'est pas dans les habitudes de l'orthodontiste.
Pourtant, les asymétries crâniennes peuvent être présentes à la naissance ; elles régressent parfois, mais certaines persistent. L'orthodontiste doit rechercher systématiquement un méplat crânien résiduel, même en présence d'une petite déviation mandibulaire. Constater la déviation des milieux inter-incisifs est une première étape, mais il faut accéder à une vision globale cranio-faciale et savoir identifier une éventuelle pathologie dysmorphique.

Qui contrôle le processus de flexion de la base ?

Pour Lieberman et al. [19], l'hypothèse selon laquelle la taille et la forme du cerveau influencent la morphologie basicrânienne est robuste. La flexion de la base se produit en période prénatale puis rapidement après la naissance ; elle est réalisée presque totalement vers deux ans, puis ralentit et se termine avec l'éruption des premières molaires permanentes. La dynamique faciale prend alors le pas sur la dynamique crânienne. Les actions orthopédiques disposeraient donc d'une fenêtre thérapeutique très courte.
L'objectif n'est pas d'agir sur le cerveau, mais de renouveler l'hypothèse d'une possible interférence sur une dynamique crânienne. Les vésicules neurales en croissance, enveloppées de tissu mésodermique, créent un effet tensionnel dans les régions pré-sphénoïdales et post-sphénoïdales. Leurs développements hétérochrones pourraient expliquer différentes mosaïques crâniennes. Le système sutural et ses biseaux se matérialisent vers deux ans autour de la squame temporale, aux frontières du sphénoïde et de l'occipital, autorisant une biomécanique temporale alternée en amont de la mastication.
Cette biomécanique implique le muscle ptérygoïdien latéral. Il est essentiel que les pivots suturaux soient disposés symétriquement autour des deux os temporaux pour que les trajets mandibulaires soient symétriques. Les temporaux peuvent devenir des vecteurs d'asymétrie masticatoire si leur remodelage axial est asymétrique. La déviation mandibulaire apparaît alors du côté opposé au temporal préférentiel, avec installation d'une double occlusion.

Par quelles portes d'entrée agissent les appareillages mis en bouche ?

Chez le très jeune enfant, les dispositifs orthopédiques intra-oraux génèrent des contraintes dirigées depuis la voûte palatine vers le sphénoïde et la base crânienne antérieure.

4. Discussion

Extended screening as a crucial step

Screening for an abnormal cranial shape in otherwise normal children is not customary for orthodontists. Yet cranial asymmetries may be present at birth; some regress, but others persist. Orthodontists should systematically look for residual cranial flattening, even when only a slight mandibular deviation is present. Identifying deviation of the interincisal midlines is a first step, but a global craniofacial view is required, together with the ability to recognize a dysmorphic condition.

Who controls basicranial flexion?

For Lieberman et al. [19], the hypothesis that brain size and shape influence basicranial morphology is robust. Basicranial flexion occurs prenatally and soon after birth; it is almost complete by two years of age, then slows and ends when the first permanent molars erupt. Facial dynamics then largely prevail over cranial dynamics. Orthopedic actions may therefore have a very short therapeutic window.
The aim is not to act on the brain, but to renew the hypothesis that it may be possible to interfere with cranial dynamics.
Growing neural vesicles, wrapped in mesodermal tissue, create tension at their attachments in presphenoidal and postsphenoidal regions. Their heterochronous development may explain different cranial mosaics. The sutural system and its bevels are established around two years of age around the temporal squama, at the borders of the sphenoid and occipital bones, allowing an alternating temporal biomechanics upstream of mastication.
This biomechanics involves the lateral pterygoid muscle.

It is essential for sutural pivots to be symmetrically arranged around the two temporal bones so that mandibular pathways remain symmetrical. Temporal bones may become vectors of masticatory asymmetry when their axial remodeling is asymmetric. Mandibular deviation then appears on the side opposite the preferential temporal bone, with development of a double occlusion.

Through which access points do intraoral appliances act?

In very young children, intraoral orthopedic devices generate constraints directed from the palatal vault toward the sphenoid and the anterior cranial base.

Les os palatins constituent de véritables os de jonction entre les apophyses ptérygoïdes et les maxillaires. Latéralement, le guidage précoce des trajets masticatoires pourrait interférer sur la base postérieure et contribuer à la finition du remodelage de la cavité glénoïde. Les appareillages interfèrent donc dans les tensions mésodermiques d'une ou plusieurs unités de la base crânienne ; lorsqu'ils repositionnent un centre cinétique de croissance, l'effet devient visible avec la croissance osseuse et les changements sont durables.

Débat avec d'autres méthodologies

L'existence de relations crâne-face est discutée depuis longtemps. Les analyses céphalométriques classiques portaient souvent sur des enfants déjà en denture mixte ou permanente, alors que la flexion basicrânienne est déjà fortement avancée. Il faut donc constituer des échantillons en denture temporaire.

L'investigation des signes d'asymétrie doit dépasser l'occlusion et la face. Les indices IMA et IDA utilisés dans certaines études évaluent l'asymétrie mandibulaire et dentaire sur téléradiographie de profil, mais ils ne permettent pas de distinguer un biais de positionnement, une asymétrie mandibulaire réelle ou une position asymétrique des ATM. De plus, l'occlusion statique ne renseigne pas l'occlusion dynamique, c'est-à-dire les trajets masticatoires.

Réflexions sur la pratique orthodontique

L'expression clinique d'une asymétrie est très variable. Lorsqu'elle s'inscrit dans un processus accéléré de flexion basicrânienne, elle amplifie les asymétries structurelles, notamment dans les mosaïques favorisant une dérive en classe III. Dans un processus plus lent, ces asymétries sont minorées et souvent réduites à une simple déviation mandibulaire ou à une dissymétrie dento-faciale. L'asymétrie n'est donc pas un événement localisé au tiroir alvéolo-dentaire ; elle doit être comprise dans sa globalité cranio-faciale.

La déformation intentionnelle bi-lobaire asymétrique constitue un modèle diagnostique pertinent. Dans l'exemple d'une arcade maxillaire asymétrique, l'hémi-arcade gauche grandit sur un mode de rotation externe avec mésialisation du secteur denté, tandis que l'hémi-arcade droite se remodèle en rotation interne. La présence d'un décrochage sutural entre hémi-maxillaires et os palatins s'accompagne d'une disposition asymétrique des unités dentaires. En clinique, ce constat invite à positionner systématiquement une Orthogrille® sur le modèle de l'enfant et à entreprendre une symétrisation précoce de l'arcade (figure 12-14).

L'agrandissement d'une arcade temporaire asymétrique ne peut pas se limiter à une expansion médiane ; l'arcade doit être symétrisée auparavant. La déviation mandibulaire doit également faire l'objet d'une enquête minutieuse :

The palatine bones are true junction bones between the pterygoid processes and the maxillae. Laterally, early guidance of masticatory pathways may interfere with the posterior cranial base and contribute to final remodeling of the glenoid cavity. Appliances therefore interfere with mesodermal tensions of one or more cranial-base units; when they reposition a kinetic growth center, the effect becomes visible as bone grows and the changes become durable.

Debate with other methodologies

The existence of craniofacial relationships has long been debated. Conventional cephalometric analyses often included children already in mixed or permanent dentition, whereas basicranial flexion is already largely advanced. Samples must therefore be established in primary dentition.

Investigation of asymmetry signs must extend beyond occlusion and the face. IMA and IDA indices used in some studies assess mandibular and dental asymmetry on lateral cephalograms, but they do not differentiate between positioning bias, genuine mandibular asymmetry or asymmetric TMJ position. Moreover, static occlusion does not inform dynamic occlusion, namely masticatory pathways.

Reflections on orthodontic practice

The clinical expression of asymmetry is highly variable. When it occurs within an accelerated process of basicranial flexion, it amplifies structural asymmetries, especially in mosaics favoring a Class III drift. In a slower process, these asymmetries are reduced and often limited to simple mandibular deviation or dentofacial dissymmetry.

Asymmetry is therefore not a local event confined to the dentoalveolar compartment; it must be understood in its overall craniofacial context.

Asymmetric intentional bilobar deformation is a relevant diagnostic model. In an asymmetric maxillary arch, the left hemiarch may grow in an external-rotation pattern with mesialization of the dentate sector, while the right hemiarch remodels in internal rotation. A sutural step between the hemimaxillae and palatine bones is accompanied by asymmetric arrangement of dental units. Clinically, this finding supports the systematic use of an Orthogrille® on the child's model and early symmetrisation of the arch (figure 12-14).

Expansion of an asymmetric primary arch cannot be limited to median expansion; the arch must first be symmetrised.

Mandibular deviation must also be carefully investigated: it may reflect an off-centered mandibular position or different orientation of the glenoid cavities related to axial asymmetry of the petrous bones (figure 15).

elle peut traduire une position mandibulaire excentrée ou une orientation différente des cavités glénoïdes en rapport avec une asymétrie axiale des os pétreux. Les observations réalisées au Japon auprès du Dr Tagaki montrent que certains nouveau-nés présentent déjà une asymétrie intra-arcade maxillaire, avant l'acquisition de la fonction masticatoire (figure 15-16).

Observations made in Japan with Dr Tagaki show that some newborns already present intra-arch maxillary asymmetry before acquisition of the masticatory function (figure 16).

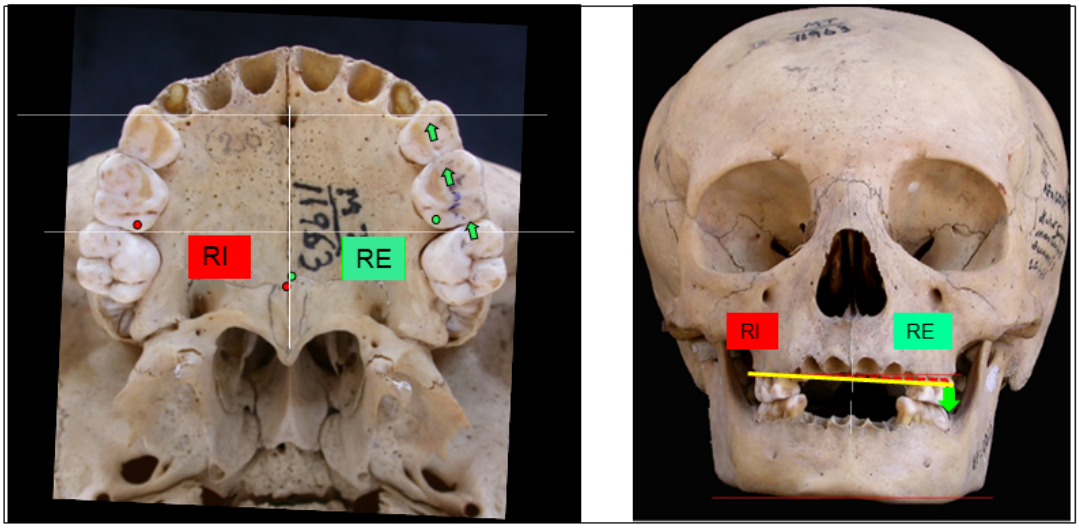

Figure 12: Arcade maxillaire asymétrique.
Asymmetric maxillary arch.

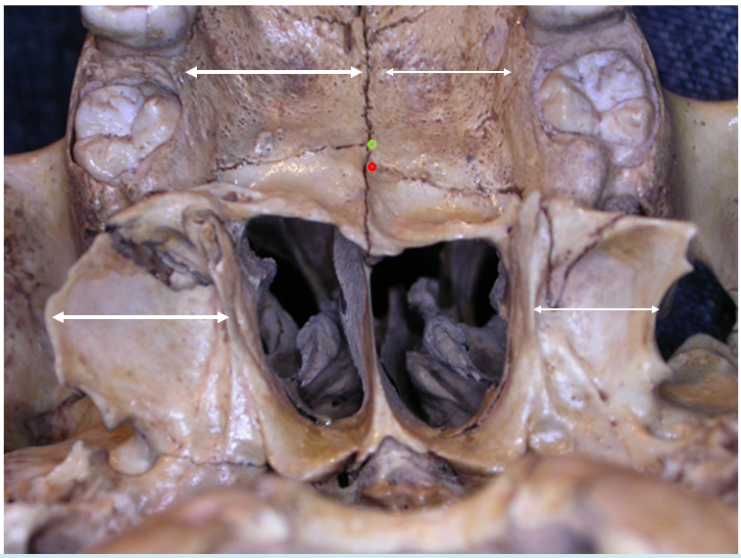

Figure 13: Asymétrie maxillaire et ptérygoïdienne.
Maxillary and pterygoid asymmetry.

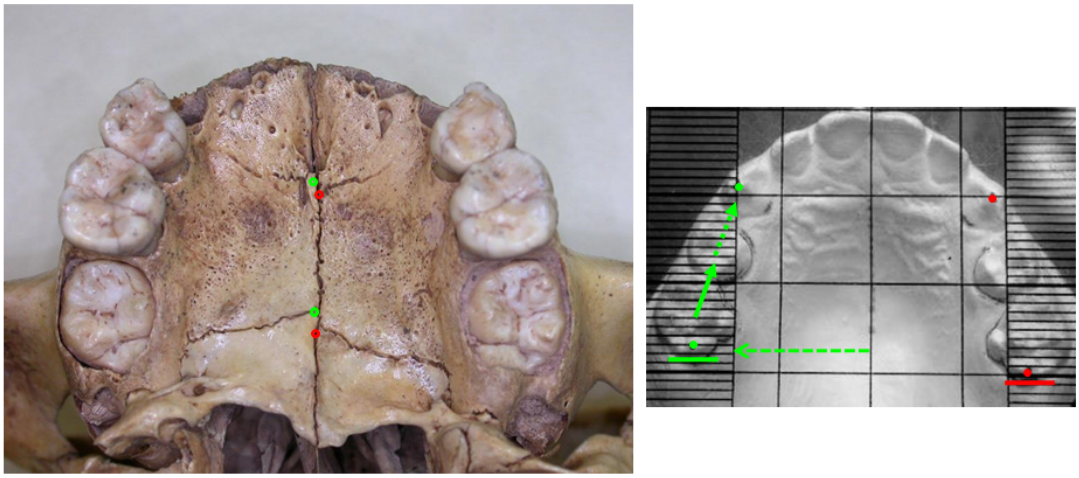

Figure 14: Décrochage sutural et disposition asymétrique des unités dentaires.
Sutural step and asymmetric arrangement of dental units.

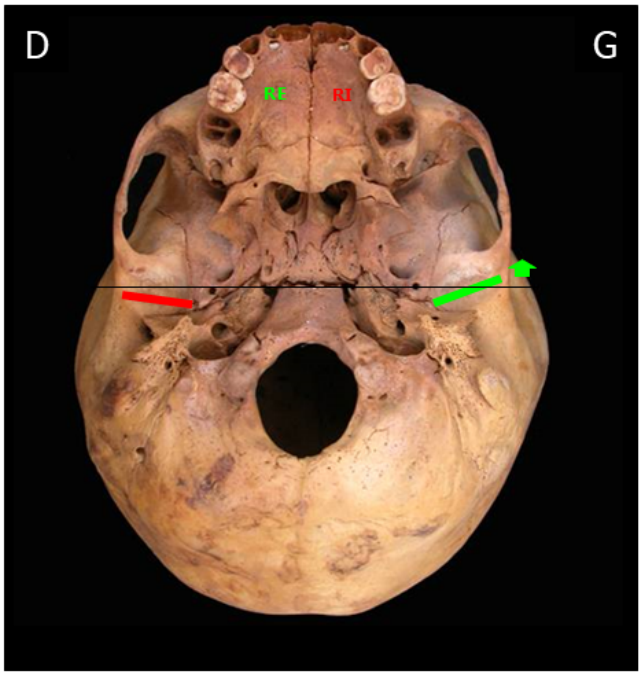

Figure15: Asymétrie axiale des os pétreux.
Axial asymmetry of the petrous bones.



Figure16: Asymétrie intra-arcade maxillaire chez le nouveau-né.
Intra-arch maxillary asymmetry in the newborn.

Pourquoi sortir du champ habituel de l'occlusion?

En 1992, l'Académie américaine de pédiatrie a recommandé le couchage dorsal pour réduire le risque de mort subite du nourrisson. Depuis, de nombreux travaux rapportent une augmentation des formes anormales de la tête, notamment les aplatissements crâniens et certaines tendances ultra-brachycéphales. Le couchage dorsal constitue un facteur environnemental de déformation crânienne durant une période cruciale d'activité des sutures. Les travaux de Gajawelli et al. [14] montrent les remaniements rapides de l'épaisseur du neurocrâne entre la naissance et deux ans, notamment dans la région occipitale (figure 17).

L'exemple d'un enfant présentant un méplat occipital persistant à 6 ans montre que cette trace exogène peut modifier durablement le remodelage occipital et interférer avec la flexion basicrânienne. L'enfant Adam illustre l'évolution spontanée d'une plagiocéphalie non synostotique : méplat occipital gauche, oreille gauche avancée et haute, déviation mandibulaire droite, puis amplification de l'asymétrie faciale structurale.

Toutes les déviations mandibulaires élargissent donc le champ d'investigation de l'orthodontiste. Le pronostic du recentrage mandibulaire est défavorable en présence d'un méplat occipital résiduel avec désaxation des oreilles (figure 18-20).

Why move beyond the usual field of occlusion?

In 1992, the American Academy of Pediatrics recommended supine sleeping to reduce the risk of sudden infant death syndrome. Since then, many studies have reported an increase in abnormal head shapes, including cranial flattening and certain ultrabrachycephalic tendencies. Supine sleeping is an environmental factor of cranial deformation during a crucial period of sutural activity. Gajawelli et al. [14] showed rapid remodeling of neurocranial thickness between birth and two years, particularly in the occipital region (figure 17).

A child with persistent occipital flattening at six years of age illustrates how this exogenous trace can durably modify occipital remodeling and interfere with basicranial flexion. The case of Adam illustrates the spontaneous course of nonsynostotic plagiocephaly: left occipital flattening, left ear advanced and elevated, right mandibular deviation and subsequent amplification of structural facial asymmetry.

All mandibular deviations therefore broaden the orthodontist's field of investigation. The prognosis for mandibular recentring is poor when residual occipital flattening with ear-axis disturbance is present(figure 18-20).

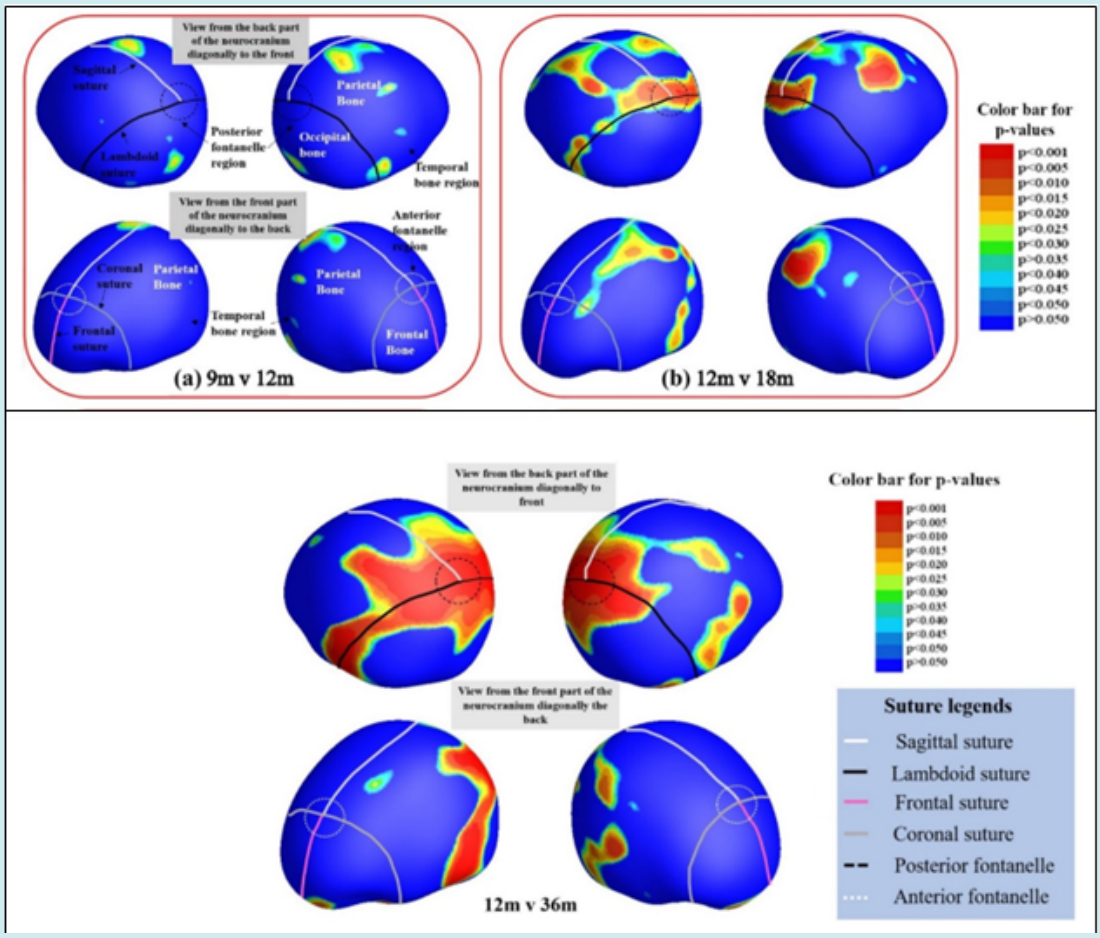

Figure 17: Cartographie de l'épaisseur du neurocrâne durant la petite enfance.
Neurocranial thickness mapping in early childhood.



Figure 18: Méplat occipital résiduel.
Residual occipital flattening.

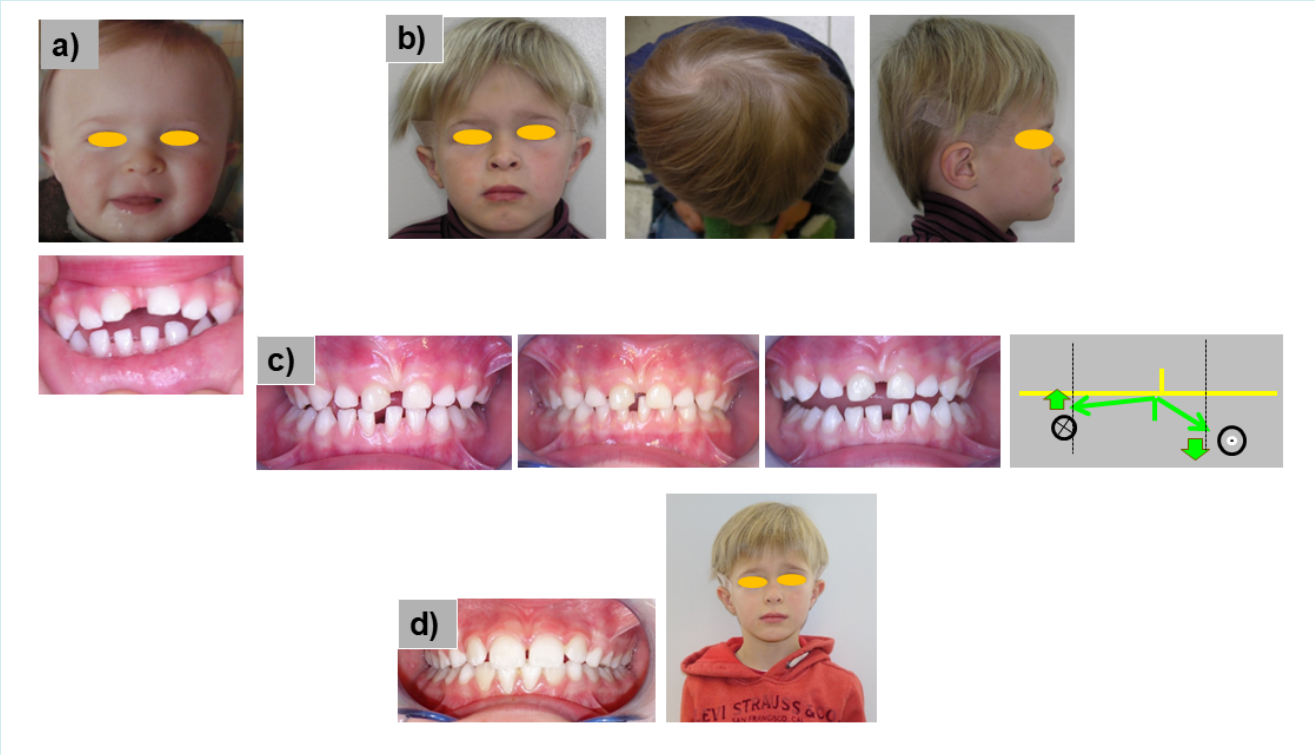

Figure 19: Évolution d'une plagiocéphalie non synostotique.
Evolution of nonsynostotic plagiocephaly.

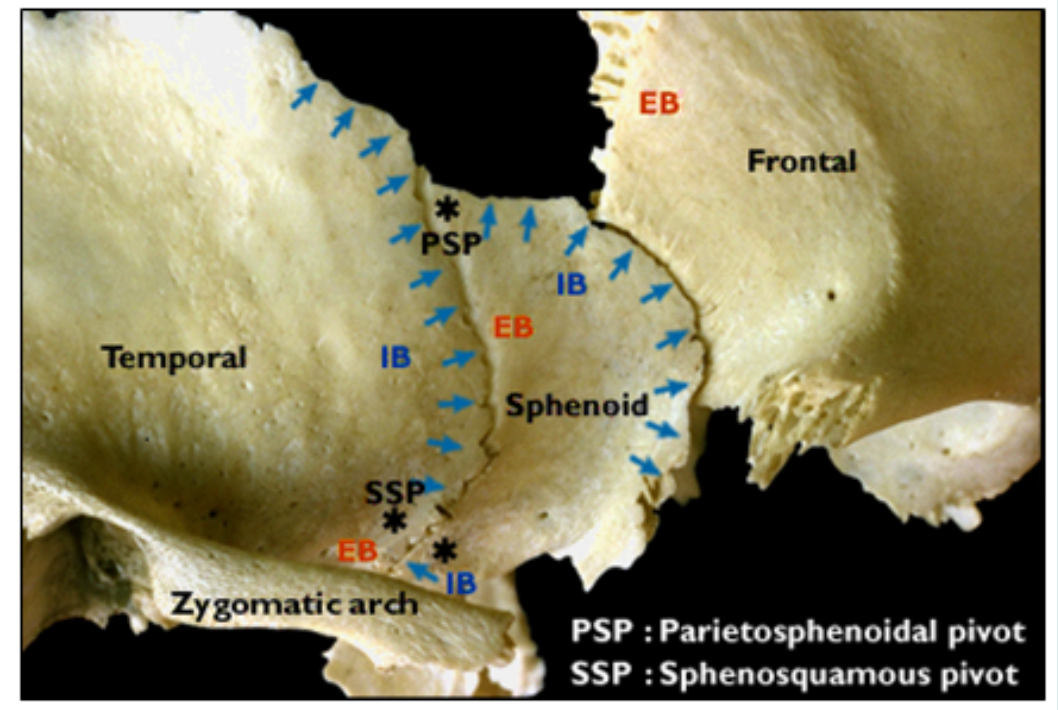

Figure 20: Dépistage ostéopathique des biseaux suturaux temporaux.
Osteopathic screening of temporal sutural bevels.

Pourquoi un protocole exigeant avant 6 ans ?

Depuis 2011, un protocole de traitement a été établi [11,17] et détaillé en 2024 dans un enseignement e-learning [10]. Avant 6 ans, il impose une attitude nouvelle et des règles strictes : désocclusion de l'asymétrie dento-faciale par plaques de désocclusion totale, correction des anomalies de position des unités dentaires par vérins sectoriels à action raisonnée, régularisation verticale du plan occlusal maxillaire par un Fränkel modifié pour le recentrage, puis rééducation des réseaux neuronaux de la fonction masticatoire native.

Avant de poser des vérins sectoriels, il faut s'assurer que les molaires temporaires n'ont pas commencé leur rhizalyse. Avant 6 ans, l'os alvéolaire n'apparaissant véritablement qu'avec l'éruption des premières molaires permanentes, il se produit un transport dento-osseux. L'arcade maxillaire doit rester en désocclusion et les pistes acryliques doivent guider les trajets masticatoires vers la latéralité souhaitée, opposée à la déviation mandibulaire d'origine. L'appareil est porté en continu, car l'action doit être constante. Les activations sont contrôlées par empreinte et Orthogrille®, jusqu'à symétrisation totale en trois ou quatre mois.

Trois mots résument le défi du traitement précoce : continuité, mastication et guidage. Cette orthopédie est planifiée, courte et, selon l'expérience clinique acquise, très bien acceptée par le jeune enfant.

Vers une réflexion élargie

La variété croissante des asymétries cranio-faciales impose une réflexion élargie. Parmi les facteurs exogènes possibles, les contraintes obstétricales lors d'accouchements dystociques pourraient générer des asymétries. Certains jeunes enfants manifestent très tôt une mimique faciale asymétrique : sourire dévié, langue régulièrement portée d'un côté, puis déviation mandibulaire à 4 ans. Ces enfants expriment des malocclusions différentes malgré une déviation mandibulaire commune, suggérant des supports basicrâniens différents et des mosaïques plus ou moins sensibles (figure21-22).
D'autres asymétries évoquent des déstabilisations plus endogènes. La torsion crânienne, observée chez certains enfants sains, semble amplifier la croissance d'un hémi-crâne et créer une torsion entre l'occipital et le sphénoïde. Son évolution est imprévisible et sa résurgence fréquente à la puberté. Les travaux sur les asymétries cérébrales chez l'homme moderne et les hominines fossiles ouvrent ici un champ de réflexion interdisciplinaire. L'orthodontiste se trouve en position centrale, croisant ses données avec celles des anthropologues, des spécialistes du développement cérébral, des pédiatres et des chirurgiens maxillo-faciaux (figure23-27).

Why is a demanding protocol needed before 6 years of age?

Since 2011, a treatment protocol has been established [11,17] and was described in detail in 2024 as part of an e-learning course [10]. Before the age of 6 years, this protocol requires a new approach and strict rules: disocclusion of the dentofacial asymmetry using full-coverage bite-opening plates; correction of positional abnormalities of the dental units using sectorial expansion screws with carefully controlled action; vertical correction of the maxillary occlusal plane using a modified Fränkel appliance to achieve recentering; and finally, retraining of the neural networks involved in the child's native masticatory function.
Before placing sectorial screws, it is essential to ensure that root resorption of the primary molars has not yet begun. Before the age of 6 years, as the alveolar bone does not fully develop until the eruption of the first permanent molars, dento-osseous displacement occurs. The maxillary arch must remain out of occlusion, while the acrylic guiding planes must direct the masticatory movements toward the desired lateral excursion, opposite to the original mandibular deviation. The appliance must be worn continuously, as its action must remain constant. Activations are monitored using impressions and the Orthogrille® system until complete symmetry is achieved within three to four months.
Three words summarize the challenge of early treatment: continuity, mastication, and guidance. This orthopedic treatment is planned, short in duration, and, according to accumulated clinical experience, very well accepted by young children.

Toward a broader reflection

The growing variety of craniofacial asymmetries calls for a broader reflection. Among possible exogenous factors, obstetric constraints during difficult deliveries may generate asymmetries. Some young children display asymmetrical facialexpressions very early: a deviated smile, a tongue regularly positioned to one side, followed by mandibular deviation at four years of age. These children express different malocclusions despite a common mandibular deviation, suggesting different basicranial supports and mosaics with variable sensitivity (figure21-22).

Other asymmetries suggest more endogenous destabilizations. Cranial torsion, observed in some healthy children, appears to amplify growth in one hemicranium and create torsion between the occipital and sphenoid bones. Its evolution is unpredictable and recurrence at puberty is frequent. Studies on cerebral asymmetries in modern humans and fossil hominins open an interdisciplinary field of reflection. The orthodontist occupies a central position, crossing data with those of anthropologists, specialists in brain development, pediatricians and maxillofacial surgeons(figure23-27).



Figure 21: Expressions faciales asymétriques précoces.
Early asymmetric facial expressions.



Figure 22: Photographies occlusales à quatre ans.
Occlusal photographs at four years of age.

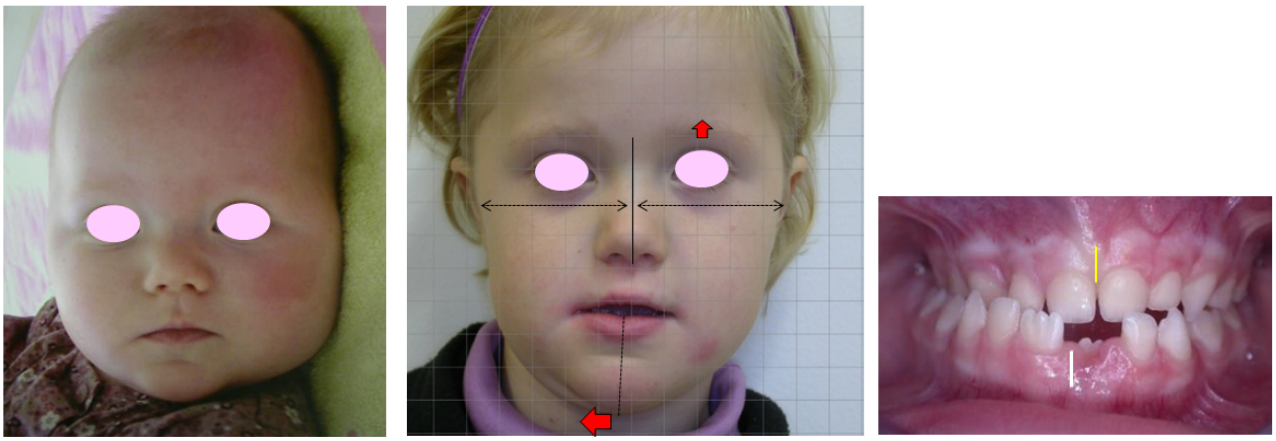

Figure23: Exemple de torsion crânienne.
Example of cranial torsion.

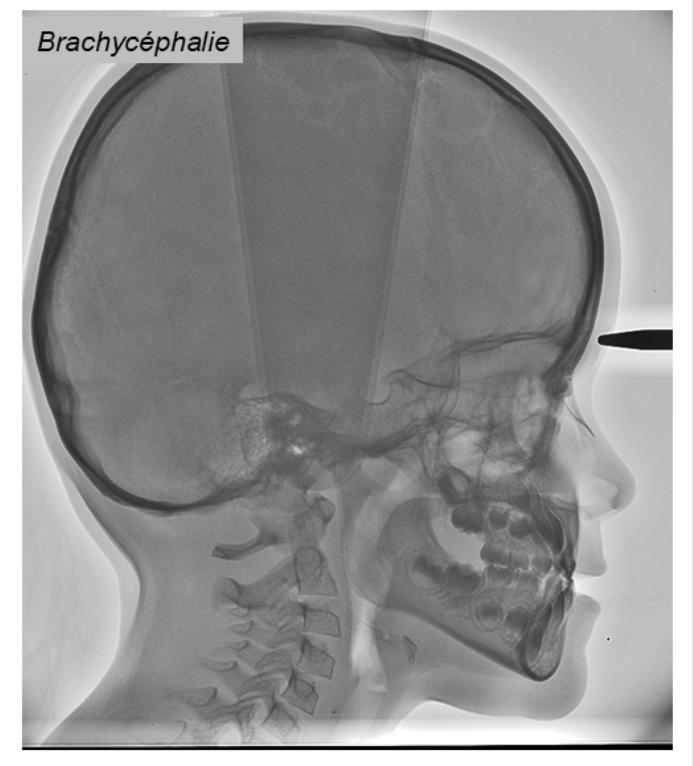

Figure 24: Amplification asymétrique de la croissance cranio-faciale.
Asymmetric amplification of craniofacial growth.

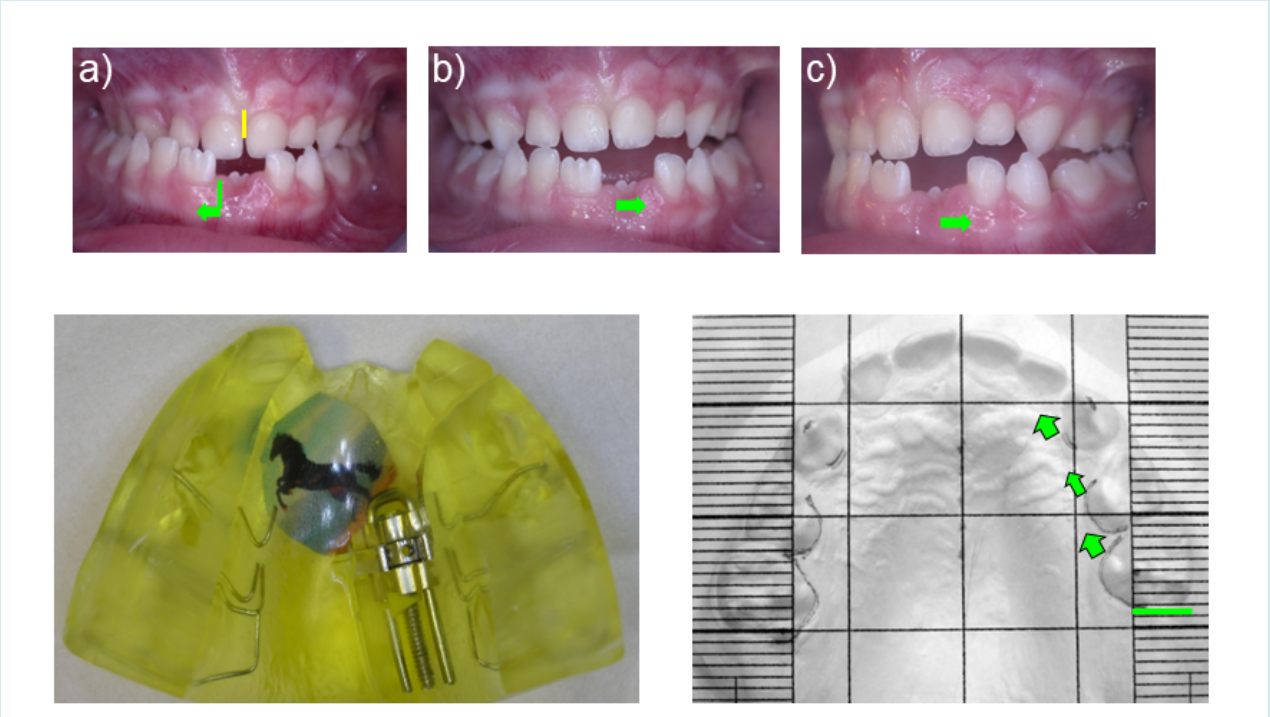

Figure 25: Cas Marie : situation initiale.
Marie case: initial situation.



Figure 26: Cas Marie : symétrisation après traitement orthopédique.
Marie case: symmetrisation after orthopedic treatment.

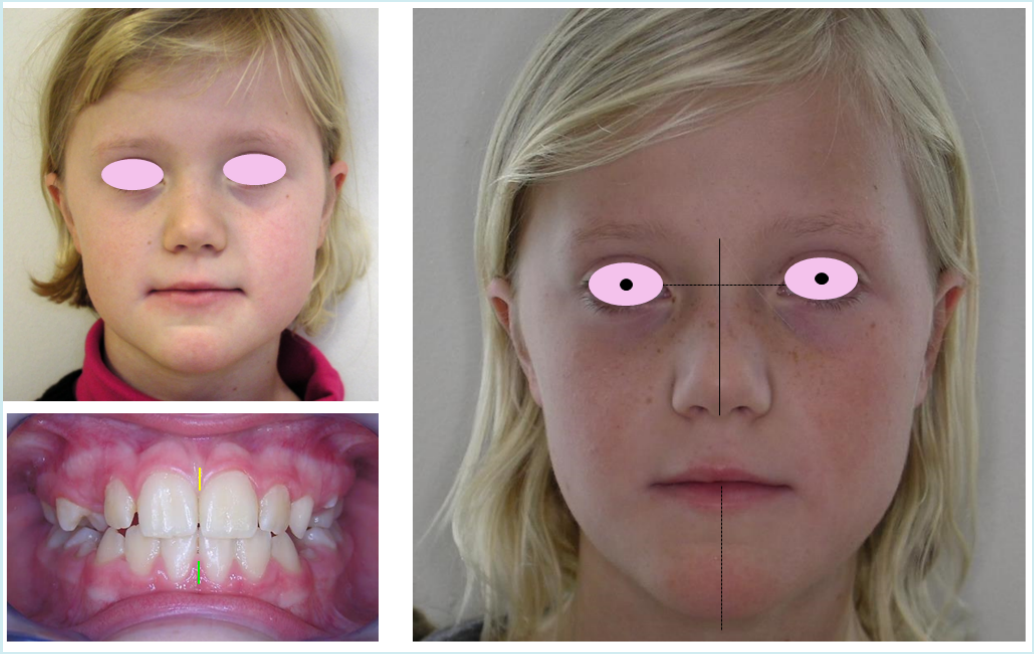

Figure 27: Réapparition de signes asymétriques à la puberté.
Reappearance of asymmetry signs at puberty.

5.Conclusion:

La multiplication des asymétries place l'orthodontiste en première ligne. Chez le très jeune enfant, parfois avant même la mise en place des 20 dents temporaires, il doit assumer l'évaluation et le dépistage des petits signes discrets d'asymétrie structurale retentissant sur l'équilibre maxillo-mandibulaire. Les photographies et les logiciels numériques sont utiles, mais la sémiologie clinique élargie à l'espace cranio-facial reste essentielle. Évoluer vers une médecine orthodontique, c'est développer la capacité d'observation.

5.Conclusion:

The increasing number of asymmetries places the orthodontist in the front line. In very young children, sometimes even before all 20 primary teeth are present, the orthodontist must assess and screen for subtle signs of structural asymmetry affecting maxillomandibular balance. Photographs and digital software are useful, but clinical semiology extended to the craniofacial space remains essential. Moving toward orthodontic medicine means developing the capacity for observation.

Cette évolution impose aussi des pratiques nouvelles en bouche. Les dispositifs sont simples, mais leur conception exige une réflexion préalable sur l'action et la cible recherchée. Cette orthopédie précoce réalise un guidage de croissance destiné à réharmoniser le visage et à anticiper le risque de désordres temporo-mandibulaires. Ces traitements très précoces appartiennent au registre de la prévention ; ils n'attendent pas les thérapeutiques tardives, car la fenêtre thérapeutique est courte. L'enjeu est important si l'on peut éviter des actions pluridisciplinaires plus invasives à l'âge de la denture permanente.

Liens d'intérêt

L'auteur déclare n'avoir aucun lien d'intérêts concernant les données publiées dans cet article.

Cas clinique : Cécile (Fig. 28-32)

Toute l'iconographie est extraite du e-learning 2024 avec l'aimable autorisation des éditions TCI (www.telecrane-innovation.com), qui en reste propriétaire.

This evolution also requires new intraoral practices. The devices are simple, but their design requires prior reflection on the intended action and target. This early orthopedics provides growth guidance aimed at re-harmonizing the face and anticipating the risk of temporomandibular disorders. Such very early treatments belong to the field of prevention; they do not wait for late therapies, because the therapeutic window is short. The stakes are high if more invasive multidisciplinary actions can be avoided in the permanent dentition stage.

Conflicts of interest

The author declares no conflicts of interest regarding the data published in this article.

Clinical case : Cécile (Fig. 28-32)

All iconography is taken from the 2024 e-learning material with the kind permission of TCI editions (www.telecrane-innovation.com), which remains the owner.

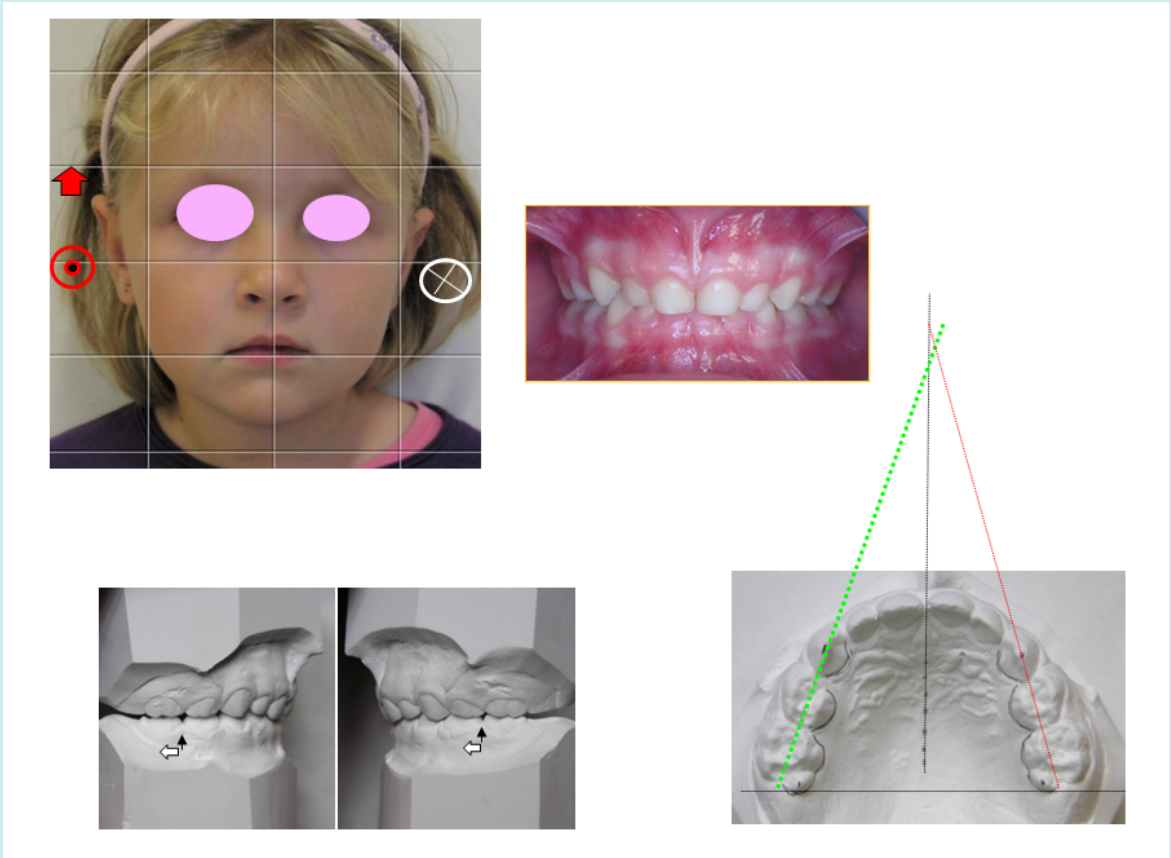

Figure 28: Cas clinique de Cécile.
Cécile clinical case.

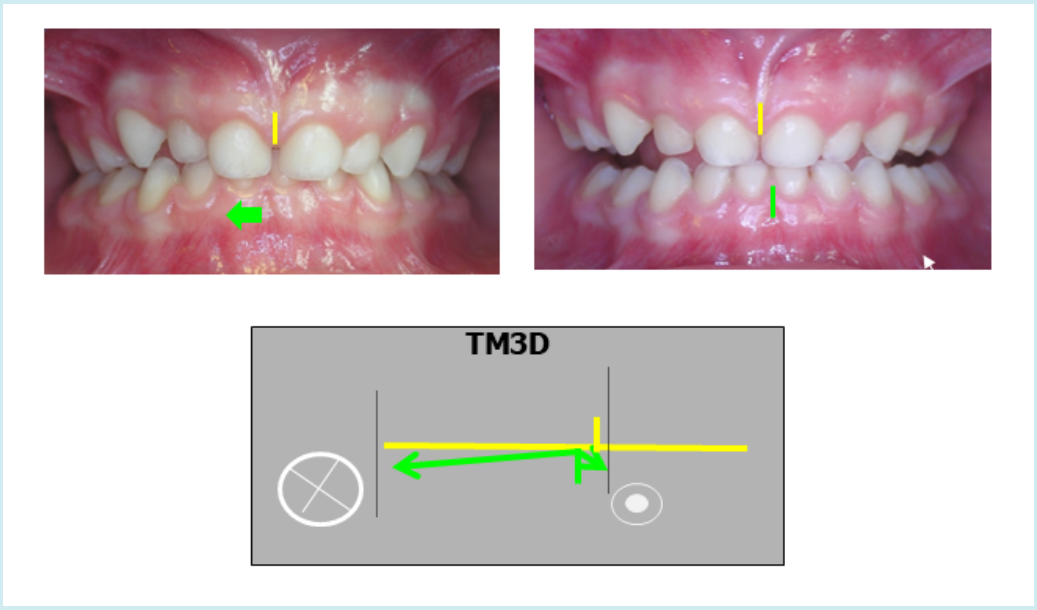

Figure 29: Cas clinique de Cécile.
Cécile clinical case.

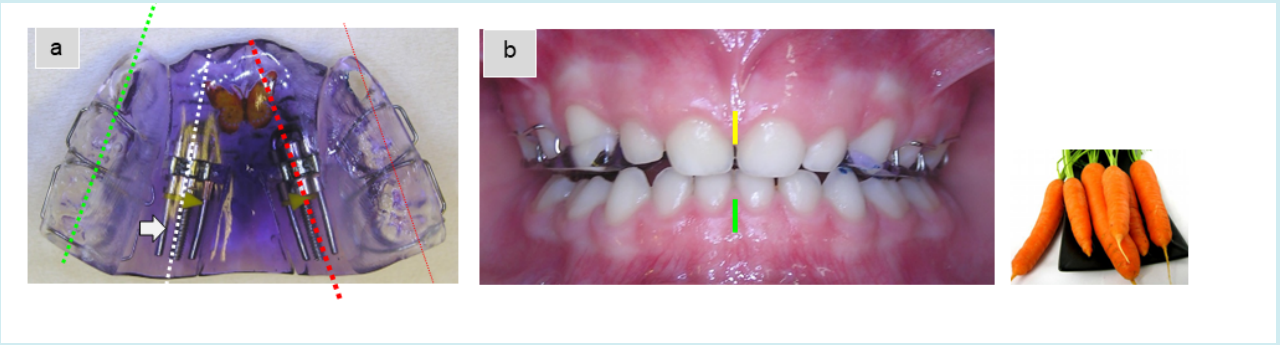

Figure 30: Cas clinique de Cécile.
Cécile clinical case.

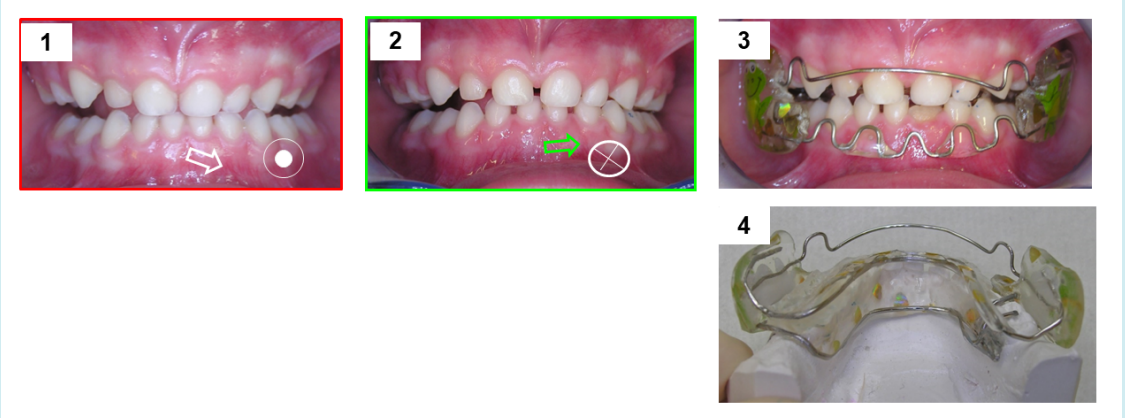

Figure 31: Cas clinique de Cécile.
Cécile clinical case.



Fig 32: Cas clinique de Cécile.
Cécile clinical case.

Références :

(1). Balzeau A, Gilissen E, Grimaud-Hervé D. Shared Pattern of Endocranial Shape Asymmetries among Great Apes, Anatomically Modern Humans, and Fossil Hominins. PLoS ONE. 2011;6(12):e29581. doi:10.1371/journal.pone.0029581.

(2). Baumler C, Leboucq N, Captier G. Étude de l'asymétrie mandibulaire dans les plagiocéphalies sans synostose. Rev Stomatol Chir Maxillofac. 2007;108(5):424-430. doi:10.1016/j.stomax.2007.07.005.

(3). Björk A, Skieller V. Normal and abnormal growth of the mandible. Eur J Orthod. 1983;5(1):1-46. doi:10.1093/ejo/5.1.1.

(4). Ce Liang, Profico A, Buzi C, Khonsari RH, Johnson D, O'Higgins P, Moazen M. Normal human craniofacial growth and development from 0 to 4 years. Sci Rep. 2023;13:9641. doi:10.1038/s41598-023-36646-8.

(5). Deshayes MJ, Desvignes M, Romaniuk B, Robialle J, Revenu M, Deshayes B. Une analyse crânienne au service des traitements précoces et du concept biodynamique de la morphogenèse cranio-faciale. Orthod Fr. 2002;73(4):395-406.

(6). Deshayes MJ. Mécanique crânienne et morphogenèse mandibulaire. Biom Hum Anthropol. 2005;23(1-2):83-93.

(7). Deshayes MJ. Les déformations crâniennes asymétriques et leur retentissement dento-facial et occlusal. Orthod Fr. 2006;77(1):87-99.

(8). Deshayes MJ. Étude dynamique et biométrique de l'architecture crânienne. Biom Hum Anthropol. 1996;XIV(1-2):171-189.

(9). Deshayes MJ. L'Art de traiter avant 6 ans. Caen: Cranexplo; 2006. 265 p.

(10). Deshayes MJ. Enseignement e-learning sur la croissance crânienne et faciale. Application aux traitements orthodontiques très précoces. 2024. www.telecrane-innovation.com.

(11). Deshayes MJ. Traiter orthopédiquement les asymétries avant six ans. Orthod Fr. 2010;81(3):189-207. doi:10.1051/orthodfr/2010021.

(12). Deshayes MJ. The systematic use of Orthogrille® to detect asymmetries in the inner maxillae. Cranio-Orofacial Growth Guidance J. 2018;6(1):3-7.

(13). Deshayes MJ, Deshayes J. Étude des relations entre la morphologie cranio-faciale et l'occlusion en denture temporaire. Orthod Fr. 2013;83:95-109.

(14). Gajawelli N, Deoni S, Shi J, Linguraru MG, et al. Neurocranium thickness mapping in early childhood. Sci Rep. 2020;10:16651. doi:10.1038/s41598-020-73589-w.

(15). Hadjipanayi E, Mudera V, Brown RA. Close dependence of fibroblast on collagen scaffold matrix stiffness. J Tissue Eng Regen Med. 2008. doi:10.1002/term.136.

(16). Herring SW. Masticatory muscles and the skull: a comparative perspective. Arch Oral Biol. 2007;52(4):296-299. doi:10.1016/j.archoralbio.2006.09.010.

(17). Jaunet E, Le Guern A, Le Tacon P, Thery-Dumeix C, Deshayes MJ. Uncovering and treating asymmetry before 6 years in daily clinical practice. Int Orthod. 2013;11(1):35-59. doi:10.1016/j.ortho.2012.12.013.

(18). Kitchell LM. Asymmetry of the Modern Human Endocranium. Academia.edu.

(19). Lieberman DE, Ross CF, Ravosa MJ. The Primate Cranial Base: Ontogeny, Function, and Integration. Am J Phys Anthropol. 2000;Suppl 31:117-169.

(20). Le May M, Kido DK. Asymmetries of the cerebral hemispheres on computed tomograms. J Comput Assist Tomogr. 1978;2(4):471-476.

(21). Moss ML, Moss-Salentijn L, Vilmann H, Newell-Morris L. Neuro-skeletal topology of the primate basicranium. Gegenbaurs Morphol Jahrb. 1981;128(1):58-67.

(22). Neubauer S, Hublin JJ, Gunz P. The evolution of modern human brain shape. Sci Adv. 2018.

(23). Takano-Yamamoto T, Kuroda S. Diagnostic et traitement de patients adultes présentant une asymétrie faciale. Orthod Fr.2009;80(3):313-329.

(24). Verdier C, Marangelli G, Gebeile-Chauty S. La plagiocéphalie positionnelle a-t-elle des répercussions sur le besoin de traitement orthodontique et sur la symétrie mandibulaire et occlusale? Orthod Fr. 2022;93(2):169-186. doi:10.1684/orthodfr.2022.81.

(25). Yazdi AS, Capella A, Baldini B, Solazzo R, Tartaglia G, Sforza C, et al. PAL-Net: A point-wise CNN with patch-attention for 3D anatomical facial landmark localization. Informatics in Medicine Unlocked. 2025:1-14. doi:10.1016/j.imu.2025.101729.

République Algérienne Démocratique et Populaire

Sous l'égide du Ministère de la Santé, de la Population et de la Réforme Hospitalière et du Ministère de l'Enseignement Supérieur et de la Recherche Scientifique

SAD

الجمعية الجزائرية لتقويم الاسنان

Société Algérienne d'Orthodontie

11ème Congrès

Le thème :

ORTHODONTIE D'AUJOURD'HUI : ENTRE INNOVATION ET EXIGENCES CLINIQUES

11 ET 12 DÉCEMBRE 2026

HOTEL SOFITEL ALGER

+213 (0) 798 895 170 contact@saodf.dz www.saodf.dz

JOURNÉE MULTIDISCIPLINAIRE CIFO • SFODF

6ÈME CONGRÈS FRANCOPHONE D'ORTHODONTIE

MARSEILLE

4 • 5 DÉCEMBRE 2026



VISUALISATION DES OBJECTIFS DE TRAITEMENT : RÉVOLUTION

REJOIGNEZ-NOUS
POUR ANTICIPER L'ORTHODONTIE DE DEMAIN ET PARTAGER DES MOMENTS INOUBLIABLES !

POURQUOI PARTICIPER ?

- Des conférences dynamiques.
- Une approche pluridisciplinaire.
- Des réponses concrètes aux défis cliniques d'aujourd'hui et de demain.
- Une plateforme d'échange unique.

30 conférenciers internationaux de renom se concentreront sur quatre piliers majeurs :

- L'Intelligence Artificielle au service du diagnostic.
- L'exploitation optimale du CBCT.
  La Planification 3D des set-up complexes.
  La Chirurgie orthognathique Guidée.

Une soirée exceptionnelle dans un lieu mythique de Marseille.

JOURNÉE MULTIDISCIPLINAIRE CIFO/SFODF

sfodf Société Française d'Orthopédie Dento-Faciale

orthodontiefrancophone.com

Fiabilité de l'analyse céphalométrique automatisée par intelligence artificielle comparée à la méthode manuelle conventionnelle : une étude comparative

Reliability of Automated Artificial Intelligence Cephalometric Analysis Compared to the Conventional Manual Method: A Comparative Study

CHAOUATI Ayoub[1], ALIM Réda Lotfi[1], BENKHERFALLAH Nadira[1]
[1] Service d'Orthopédie Dento-Faciale, CHU Béni Messous, Alger, Algérie
Auteur correspondant : Dr Ayoub Chaouati, Service d'Orthopédie Dento-Faciale, CHU de Montpellier,Montpellier, France.
Email: chaouatiayoub@gmail.com

Résumé:

Introduction: L'intelligence artificielle (IA) appliquée à la céphalométrie promet une standardisation du tracé et un gain de productivité. Cependant, sa fiabilité diagnostique en mode autonome reste insuffisamment évaluée. L'objectif est d'évaluer la fiabilité du logiciel WebCeph v3.2 en mode autonome sur cinq mesures squelettiques majeures, comparativement à la méthode manuelle.

Matériel et méthodes : Vingt-six téléradiographies latérales (14 F / 12 H ; âge 23,4 ± 5,1 ans) ont été analysées en aveugle par un orthodontiste senior selon la méthode manuelle (tracé sur calque acétate) et par WebCeph v3.2 en mode autonome. Les mesures SNA, SNB, ANB, FMA et Wits ont été comparées par test t apparié avec correction de Bonferroni (k = 5), ICC(2,1) en accord absolu, analyse de Bland-Altman avec test formel de biais proportionnel, et coefficients kappa de Cohen non pondéré, pondéré (linéaire et quadratique) et PABAK pour la concordance diagnostique.

Résultats: Deux biais systématiques dépassent les seuils de précision diagnostique pré-spécifiés : l'ANB (+1,54° ; p ajusté = 0,007) et le FMA (+3,65° ; p ajusté < 0,001). Les biais sur le SNA (+1,50°), le SNB (−0,04°) et le Wits (+0,73 mm) ne sont pas significatifs, le Wits conservant néanmoins des limites d'accord larges (étendue 11,01 mm). Aucun biais proportionnel n'a été détecté (p > 0,09). L'ICC(2,1) en accord absolu est modéré pour le SNB (0,77) et médiocre pour le SNA, l'ANB, le FMA et le Wits, selon la borne inférieure de l'IC95 %. La concordance diagnostique est substantielle au plan sagittal (80,8 % ; κ = 0,60 ; PABAK 0,71) et modérée au plan vertical (61,5 % ; κ = 0,42 ; PABAK 0,42), avec 5 reclassements sagittaux et 10 reclassements verticaux.

Conclusion: WebCeph v3.2 en mode autonome présente des biais significatifs sur l'ANB et le FMA, avec un retentissement direct sur la classification squelettique sagittale et verticale. Son utilisation actuelle peut être envisagée comme une aide au pré-tracé, sous réserve d'une validation manuelle des points critiques (A, B, Gonion, Menton).

Mots clés:

Céphalométrie , Intelligence artificielle , Reproductibilité , Concordance diagnostique , Orthodontie.

Abstract:

Introduction: Artificial intelligence (AI) applied to cephalometry promises standardised landmark identification and productivity gains. However, its diagnostic reliability in fully autonomous mode remains insufficiently evaluated. The objective is to assess the reliability of WebCeph v3.2 in autonomous mode on five major skeletal measurements, compared to the manual method.

Materials and methods: Twenty-six lateral cephalograms (14 F / 12 M; mean age 23.4 ± 5.1 years) were blindly analysed by a senior orthodontist using the manual method (acetate tracing) and by WebCeph v3.2 in autonomous mode. SNA, SNB, ANB, FMA, and Wits measurements were compared using a paired t-test with Bonferroni correction (k = 5), ICC(2,1) absolute agreement, Bland–Altman analysis with formal proportional bias testing, and unweighted, linearly and quadratically weighted Cohen's kappa and PABAK for diagnostic agreement.

Results: Two systematic biases exceeded pre-specified diagnostic precision thresholds: ANB (+1.54°; adjusted p = 0.007) and FMA (+3.65°; adjusted p < 0.001). The biases on SNA (+1.50°), SNB (−0.04°), and Wits (+0.73 mm) were not statistically significant, although Wits retained wide limits of agreement (range 11.01 mm). No proportional bias was detected (p > 0.09). ICC(2,1) absolute agreement was moderate for SNB (0.77) and poor for SNA, ANB, FMA, and Wits based on the lower bound of the 95% CI. Diagnostic agreement was substantial in the sagittal plane (80.8%; κ = 0.60; PABAK 0.71) and moderate in the vertical plane (61.5%; κ = 0.42; PABAK 0.42), with 5 sagittal and 10 vertical reclassifications.

Conclusion: WebCeph v3.2 in autonomous mode demonstrates significant biases on ANB and FMA, with a direct impact on sagittal and vertical skeletal classification. Its current use may be considered as a pre-tracing aid, provided that a manual validation of critical landmarks (A, B, Gonion, Menton) is systematically performed.

Keywords:

Cephalometry, Artificial intelligence, Reproducibility, Diagnostic agreement, Orthodontics.

Reçu le, 22/03/2026 ; Accepté le, 09/06/2026.

1.Introduction

L'analyse céphalométrique latérale constitue un outil diagnostique fondamental en orthodontie. Sa réalisation manuelle est cependant affectée par une variabilité inter- et intra-opérateur estimée entre 1,5° et 2,5° pour les mesures angulaires principales [1, 2], ce qui limite la reproductibilité du tracé et alimente une recherche active de méthodes de standardisation.

Les avancées récentes en apprentissage profond (Deep Learning) appliqué à l'imagerie médicale ont permis le développement de logiciels d'intelligence artificielle (IA) capables de détecter automatiquement les points céphalométriques avec une précision rapportée comparable à celle d'opérateurs entraînés sur la majorité des points anatomiques [3], qu'il s'agisse de modèles propriétaires ou de réseaux de neurones convolutifs développés à des fins de recherche [4–7]. Plusieurs revues systématiques récentes ont confirmé la performance globale de ces algorithmes en termes de détection ponctuelle [8–11], tout en soulignant une hétérogénéité importante des résultats selon les points anatomiques et les algorithmes considérés.

Cependant, la précision sur la détection isolée d'un point ne préjuge pas de la fiabilité diagnostique. D'une part, les mesures angulaires composites (ANB) résultent de la combinaison de plusieurs points et propagent leurs erreurs de détection. D'autre part, la transposition d'une mesure continue en diagnostic (Classe I / II / III ; normo- / hypo- / hyperdivergent) introduit un effet de seuil susceptible de transformer un biais modeste en erreur de classification cliniquement significative.

L'enjeu clinique est donc de déterminer si l'IA utilisée en mode autonome (sans validation humaine) peut garantir une sécurité diagnostique équivalente à celle d'un clinicien expérimenté, en particulier pour les mesures qui dictent l'orientation thérapeutique. La présente étude vise à évaluer la fiabilité du logiciel WebCeph v3.2 sur les mesures squelettiques critiques (SNA, SNB, ANB, FMA, Wits) et à quantifier la concordance diagnostique sagittale et verticale comparativement à un comparateur manuel de référence.

2.Matériel et Méthodes

Type d'étude

Étude comparative transversale rétrospective monocentrique. Toutes les données radiographiques ont été anonymisées avant analyse. Compte tenu du caractère rétrospectif et non interventionnel de l'étude, portant exclusivement sur des données radiographiques préexistantes anonymisées, le consentement écrit n'était pas requis.

1.Introduction

Lateral cephalometric analysis is a fundamental diagnostic tool in orthodontics. However, its manual performance is affected by inter- and intra-operator variability estimated between 1.5° and 2.5° for major angular measurements [1, 2], which limits tracing reproducibility and drives active research into standardisation methods.

Recent advances in deep learning applied to medical imaging have enabled the development of AI software capable of automatically detecting cephalometric landmarks with reported accuracy comparable to that of trained operators for most anatomical points [3], whether proprietary models or convolutional neural networks developed for research purposes [4–7]. Several recent systematic reviews have confirmed the overall performance of these algorithms in terms of point detection [8–11], while highlighting significant heterogeneity across anatomical points and algorithms.

However, accuracy in isolated point detection does not guarantee diagnostic reliability. On the one hand, composite angular measurements (ANB) result from the combination of multiple points and propagate their detection errors. On the other hand, the translation of a continuous measurement into a diagnosis (Class I/II/III; normo-/hypo-/hyperdivergent) introduces a threshold effect that may transform a modest bias into a clinically significant classification error.

The clinical challenge is therefore to determine whether AI used in autonomous mode (without human validation) can guarantee diagnostic safety equivalent to that of an experienced clinician, particularly for measurements that guide therapeutic decisions. The present study aims to evaluate the reliability of WebCeph v3.2 on critical skeletal measurements (SNA, SNB, ANB, FMA, Wits) and to quantify sagittal and vertical diagnostic agreement compared to a manual reference comparator.

2.Materials and Methods

Study Design

Retrospective, single-centre, cross-sectional comparative study. All radiographic data were anonymised prior to analysis. Given the retrospective and non-interventional nature of the study, involving exclusively pre-existing anonymised radiographic data, written informed consent was not required.

Population

Vingt-six patients (14 femmes, 12 hommes ; âge moyen 23,4 ± 5,1 ans, étendue 16–32 ans) ont été inclus consécutivement à partir de la base de données du service d'orthodontie du CHU Beni Messous (Alger, Algérie), sur la période janvier 2024 – janvier 2025. Les critères d'exclusion étaient : antécédent de chirurgie orthognathique, syndrome cranio-facial diagnostiqué, et qualité radiographique technique insuffisante (flou cinétique, artefact métallique, mauvais positionnement).

Acquisition radiographique

Toutes les téléradiographies latérales ont été acquises au sein du même centre, par le même technicien, sur le même céphalostat, selon des paramètres standardisés, en position naturelle de la tête et en intercuspidation maximale.

Analyse manuelle (comparateur de référence)

L'ensemble des tracés manuels a été réalisé par un seul et même orthodontiste senior, en aveugle des résultats produits par le logiciel. Le traçage a été effectué selon la méthode conventionnelle au crayon sur calque acétate superposé à la téléradiographie, à l'aide d'un négatoscope. Les points céphalométriques ont été identifiés selon les définitions classiques (S, Na, Or, Po, A, B, Me, Go, Gn). Les mesures (SNA, SNB, ANB, FMA, Wits) ont ensuite été dérivées des constructions tracées. Aucun re-traçage à intervalle ≥ 2 semaines n'a été réalisé, en cohérence avec l'objectif de l'étude (comparaison méthode manuelle vs IA, et non quantification de la reproductibilité intra-opérateur). La précision intra-opérateur typique attendue pour ce type de protocole est de l'ordre de 1 à 2° pour les mesures angulaires principales et de 0,5 à 1 mm pour les mesures linéaires [1, 2].

Analyse automatisée

Les mêmes téléradiographies ont été soumises au logiciel WebCeph v3.2 (Assemblecircle Co., Séoul, Corée du Sud), plateforme commerciale en ligne (accès via navigateur web) reposant sur un algorithme propriétaire d'apprentissage profond. L'architecture exacte (de type réseau de neurones convolutif (CNN) selon la documentation publique de l'éditeur) et la composition de la base d'entraînement ne sont pas divulguées par le constructeur. Le workflow utilisé a été le suivant : (i) téléversement de chaque téléradiographie au format JPEG haute résolution ; (ii) calibration métrique par renseignement de la règle radio-opaque visible sur le cliché ; (iii) détection automatique des points céphalométriques par le module IA .

Population

Twenty-six patients (14 females, 12 males; mean age 23.4 ± 5.1 years, range 16–32 years) were consecutively included from the orthodontic department database of CHU Béni Messous (Algiers, Algeria), over the period January 2024 – January 2025. Exclusion criteria were: history of orthognathic surgery, diagnosed craniofacial syndrome, and insufficient technical radiographic quality (motion blur, metallic artefact, poor positioning).

Radiographic Acquisition

All lateral cephalograms were acquired at the same centre, by the same technician, using the same cephalostat, under standardised parameters, in natural head position and maximum intercuspation.

Manual Analysis (Reference Comparator)

All manual tracings were performed by a single senior orthodontist, blinded to the software's results. Tracing was performed using the conventional pencil-on-acetate overlay method superimposed on the cephalogram using a light box. Cephalometric landmarks were identified according to standard definitions (S, Na, Or, Po, A, B, Me, Go, Gn). Measurements (SNA, SNB, ANB, FMA, Wits) were subsequently derived from the traced constructions. No re-tracing at ≥ 2 weeks interval was performed, consistent with the study objective (comparison of manual vs AI method, rather than quantification of intra-operator reproducibility). Typical expected intra-operator precision for this type of protocol is in the range of 1 to 2° for major angular measurements and 0.5 to 1 mm for linear measurements [1, 2].

Automated Analysis

The same cephalograms were submitted to WebCeph v3.2 (Assemblecircle Co., Seoul, South Korea), a commercial online platform (browser-based access) using a proprietary deep-learning algorithm. The exact architecture (reportedly a convolutional neural network (CNN) according to the publisher's public documentation) and the composition of the training database are not disclosed by the manufacturer. The workflow used was: (i) upload of each cephalogram in high-resolution JPEG format; (ii) metric calibration by entering the radio-opaque ruler visible on the image; (iii) automatic detection of cephalometric landmarks by the AI module.

(iv) calcul automatique des mesures dérivées (SNA, SNB, ANB, FMA, Wits) ; (v) export des valeurs numériques sans intervention manuelle ultérieure. Aucune correction des points détectés, aucun ajustement de la position des structures par l'opérateur et aucun choix de modèle alternatif n'ont été effectués, conformément à l'objectif de l'étude : évaluer la performance de l'IA en utilisation purement autonome, faisant confiance au résultat brut du logiciel.

Mesures et seuils de précision diagnostique

Cinq mesures ont été comparées : quatre angulaires (SNA, SNB et ANB selon l'analyse de Steiner [12], complétée par les références normatives de Downs [13] et de Riedel [14] ; FMA selon Tweed [15]) et une linéaire (Wits selon Jacobson [16]). L'analyse de McNamara [17] a également été prise en compte comme cadre normatif complémentaire pour la classification squelettique. Ces mesures ont été sélectionnées pour leur poids dans la classification squelettique et la décision thérapeutique.

Des seuils de précision diagnostique ont été définis a priori, en cohérence avec la variabilité intra-opérateur du traçage manuel et avec l'étendue des catégories diagnostiques squelettiques utilisées en pratique courante : (i) SNA ± 2° : étendue normative ≈ 82° ± 2° chez l'adulte caucasien, le seuil correspond à 1 écart-type normatif ; (ii) SNB ± 2° : étendue normative ≈ 80° ± 2°, justification identique ; (iii) ANB ± 1° : seuil renforcé car cette mesure composite (ANB = SNA − SNB) cumule mécaniquement les erreurs de pointage des points A et B, et car les catégories squelettiques sagittales (Classe I : 0–4° ; Classe II : > 4° ; Classe III : < 0°) ne sont séparées que par 4°. Un biais de 1° représente 25 % de la largeur de la catégorie diagnostique ; (iv) FMA ± 2° : étendue normative 25° ± 4° (norme de Tweed [15]), le seuil de ± 2° représente 25 % de l'étendue de la catégorie normo-divergente (22°–28°) ; (v) Wits ± 1,5 mm : étendue normative 0 ± 2 mm chez l'adulte, le seuil correspond aux trois quarts d'un écart-type normatif. Ces seuils ont été fixés avant analyse des données.

Analyse statistique

La normalité des distributions a été vérifiée par le test de Shapiro-Wilk. Le biais systématique entre méthodes a été quantifié par test t apparié. Pour contrôler l'inflation du risque de type I liée aux comparaisons multiples sur k = 5 mesures, une correction de Bonferroni a été appliquée (seuil ajusté $\alpha' = 0{,}05 / 5 = 0{,}010$). Une vérification complémentaire par contrôle du taux de fausses découvertes a conduit aux mêmes conclusions.

(iv) automatic calculation of derived measurements (SNA, SNB, ANB, FMA, Wits); (v) export of numerical values without further manual intervention. No correction of detected landmarks, no adjustment of structure positions by the operator, and no selection of an alternative model were performed, consistent with the study objective: evaluating AI performance in purely autonomous use, relying on the raw software output.

Measurements and Diagnostic Precision Thresholds

Five measurements were compared: four angular (SNA, SNB, and ANB according to Steiner's analysis [12], complemented by normative references from Downs [13] and Riedel [14]; FMA according to Tweed [15]) and one linear (Wits according to Jacobson [16]). McNamara's analysis [17] was also considered as a complementary normative framework for skeletal classification. These measurements were selected for their weight in skeletal classification and therapeutic decision-making.

Diagnostic precision thresholds were defined a priori, consistent with intra-operator variability of manual tracing and the breadth of skeletal diagnostic categories used in routine practice: (i) SNA ± 2°: normative range ≈ 82° ± 2° in Caucasian adults, the threshold corresponds to 1 normative standard deviation; (ii) SNB ± 2°: normative range ≈ 80° ± 2°, identical rationale; (iii) ANB ± 1°: enhanced threshold because this composite measurement (ANB = SNA − SNB) mechanically accumulates the positioning errors of points A and B, and because sagittal skeletal categories (Class I: 0–4°; Class II: > 4°; Class III: < 0°) are separated by only 4°. A bias of 1° represents 25% of the diagnostic category width; (iv) FMA ± 2°: normative range 25° ± 4° (Tweed norm [15]), the ± 2° threshold represents 25% of the normodivergent category range (22°–28°); (v) Wits ± 1.5 mm: normative range 0 ± 2 mm in adults, the threshold corresponds to three-quarters of a normative standard deviation. These thresholds were set prior to data analysis.

Statistical Analysis

Normality of distributions was verified by the Shapiro–Wilk test. Systematic bias between methods was quantified by paired t-test. To control type I error inflation due to multiple comparisons across k = 5 measurements, Bonferroni correction was applied (adjusted threshold $\alpha' = 0.05/5 = 0.010$). A supplementary check using false discovery rate control led to identical conclusions.

La concordance absolue entre méthodes a été évaluée par le coefficient de corrélation intraclasse. Le modèle retenu est l'ICC(2,1) à deux facteurs aléatoires (two-way random), mesure unique (single rater/measurement), en accord absolu (absolute agreement). Ce choix se justifie pour trois raisons : (i) chaque téléradiographie n'a été mesurée qu'une seule fois par chaque méthode (single measurement) ; (ii) les deux « évaluateurs » (orthodontiste senior et logiciel WebCeph v3.2) sont considérés comme un échantillon aléatoire de l'ensemble des évaluateurs possibles, ce qui permet la généralisation des résultats à d'autres opérateurs et à d'autres logiciels non testés (two-way random plutôt que mixed) ; (iii) l'accord absolu (et non la simple cohérence) est cliniquement pertinent ici, car un biais systématique constant entre méthodes ne saurait être considéré comme un accord acceptable. L'IC95 % a été calculé par méthode F-distribution. L'interprétation suivait les seuils consensuels : ICC < 0,50 médiocre ; 0,50–0,75 modéré ; 0,75–0,90 bon ; > 0,90 excellent. La borne inférieure de l'IC95 % a été utilisée comme estimateur conservateur pour la décision clinique.

L'accord individuel a été quantifié par l'analyse de Bland-Altman, avec calcul du biais moyen et des limites d'accord à 95 % (biais ± 1,96·SD). L'existence d'un biais proportionnel a été testée formellement par régression linéaire des différences entre méthodes sur la moyenne des deux méthodes, une pente significativement différente de zéro indiquant une dépendance du biais à l'amplitude de la mesure. La concordance diagnostique catégorielle (classifications sagittale et verticale) a été évaluée par le coefficient kappa de Cohen, interprété selon les seuils consensuels. Les catégories diagnostiques étant de nature ordinale (Classe I / II / III ; hypo- / normo- / hyperdivergent), le kappa a été calculé sous forme non pondérée puis sous forme pondérée, selon des pondérations linéaire et quadratique, la pondération quadratique pénalisant davantage les désaccords entre catégories non adjacentes. Compte tenu du déséquilibre de prévalence entre catégories, le kappa ajusté en prévalence et en biais (PABAK) a également été rapporté.

Tous les calculs ont été réalisés sous Python 3.12 avec les bibliothèques pandas, scipy, scikit-learn et numpy (équivalents R : packages psych, irr, BlandAltmanLeh).

Absolute agreement between methods was assessed using the intraclass correlation coefficient. The model used was ICC(2,1) two-way random, single rater/measurement, absolute agreement. This choice is justified by three reasons: (i) each cephalogram was measured only once by each method (single measurement); (ii) both 'raters' (senior orthodontist and WebCeph v3.2) are considered a random sample of all possible raters, enabling generalisation to other operators and untested software (two-way random rather than mixed); (iii) absolute agreement (rather than consistency alone) is clinically relevant here, as a constant systematic bias between methods cannot be considered acceptable agreement. The 95% CI was calculated using the F-distribution method. Interpretation followed consensus thresholds: ICC < 0.50 poor; 0.50–0.75 moderate; 0.75–0.90 good; > 0.90 excellent. The lower bound of the 95% CI was used as the conservative estimator for clinical decision-making.

Individual agreement was quantified by Bland–Altman analysis, with calculation of the mean bias and 95% limits of agreement (bias ± 1.96·SD). The presence of proportional bias was formally tested by linear regression of the differences between methods on the mean of both methods; a slope significantly different from zero indicating dependence of bias on measurement magnitude. Categorical diagnostic agreement (sagittal and vertical classifications) was assessed by Cohen's kappa coefficient, interpreted according to consensus thresholds. As diagnostic categories are ordinal in nature (Class I/II/III; hypo-/normo-/hyperdivergent), kappa was calculated in unweighted form and then in weighted form using linear and quadratic weights, with quadratic weighting penalising disagreements between non-adjacent categories more heavily. Given the prevalence imbalance between categories, prevalence- and bias-adjusted kappa (PABAK) was also reported.

All calculations were performed in Python 3.12 using the pandas, scipy, scikit-learn, and numpy libraries (R equivalents: psych, irr, BlandAltmanLeh packages).

3.Résultats

Comparaison des moyennes et biais systématiques

Le Tableau 1 présente les résultats descriptifs et inférentiels, avec les p-values brutes et corrigées de Bonferroni.

Les biais moyens (IA − Manuel) étaient de +1,50° pour le SNA (p brut = 0,016 ; p ajusté = 0,082), −0,04° pour le SNB

3.Results

Mean Comparison and Systematic Biases

Table 1 presents the descriptive and inferential results, including raw and Bonferroni-corrected p-values.

Mean biases (AI − Manual) were +1.50° for SNA (raw p = 0.016; adjusted p = 0.082), −0.04° for SNB

(p brut = 0,94 ; p ajusté = 1,00), +1,54° pour l'ANB (p brut = 0,0015 ; p ajusté = 0,007), +3,65° pour le FMA (p brut < 0,001 ; p ajusté < 0,001) et +0,73 mm pour le Wits (p brut = 0,20 ; p ajusté = 0,98). Après correction de Bonferroni au seuil ajusté α′ = 0,010, les biais ANB et FMA atteignent la significativité statistique ; les biais SNA, SNB et Wits ne l'atteignent pas. Au regard des seuils de précision diagnostique pré-spécifiés, les biais ANB et FMA franchissent leur seuil respectif ; les biais SNA, SNB et Wits restent en-deçà du leur.

(raw p = 0.94; adjusted p = 1.00), +1.54° for ANB (raw p = 0.0015; adjusted p = 0.007), +3.65° for FMA (raw p < 0.001; adjusted p < 0.001), and +0.73 mm for Wits (raw p = 0.20; adjusted p = 0.98). After Bonferroni correction at adjusted threshold α′ = 0.010, ANB and FMA biases reach statistical significance; SNA, SNB, and Wits biases do not. With respect to pre-specified diagnostic precision thresholds, ANB and FMA biases exceed their respective thresholds; SNA, SNB, and Wits biases remain below theirs.

Paramètre	Manuel (Moy ± ET)	IA (Moy ± ET)	Δ (IA – Manuel)	p brut	p Bonferroni*	Seuil clinique	Dépassement
SNA	79,38° ± 3,50°	80,88° ± 3,13°	+1,50°	0,016	0,082	± 2,0°	Non
SNB	75,19° ± 3,81°	75,15° ± 3,50°	−0,04°	0,94	1,00	± 2,0°	Non
ANB	4,19° ± 3,06°	5,73° ± 2,78°	+1,54°	0,0015	0,007	± 1,0°	Oui
FMA	22,15° ± 6,19°	25,81° ± 6,91°	+3,65°	< 0,001	< 0,001	± 2,0°	Oui
Wits	1,27 ± 2,74 mm	2,00 ± 3,58 mm	+0,73 mm	0,20	0,98	± 1,5 mm	Non

Tableau 1: Comparaison des moyennes des mesures céphalométriques entre la méthode manuelle et WebCeph v3.2. *Correction de Bonferroni pour k = 5 tests (α′ = 0,010).
Comparison of mean cephalometric measurements between the manual method and WebCeph v3.2. *Bonferroni correction for k = 5 tests (α′ = 0.010).

Paramètre	ICC [IC95 %]	Interprétation (IC95 % inf.)†	Biais moyen	LoA Bland-Altman	Étendue totale
SNA	0,55 [0,21–0,77]	Médiocre	+1,50°	[−4,32° ; +7,32°]	11,64°
SNB	0,77 [0,54–0,89]	Modéré	−0,04°	[−5,01° ; +4,93°]	9,95°
ANB	0,64 [0,22–0,84]	Médiocre	+1,54°	[−2,76° ; +5,84°]	8,60°
FMA	0,79 [0,03–0,94]	Médiocre	+3,65°	[−1,94° ; +9,25°]	11,19°
Wits	0,60 [0,30–0,80]	Médiocre	+0,73 mm	[−4,77 ; +6,23] mm	11,01 mm

Tableau 2: Concordance entre méthodes : ICC(2,1) à deux facteurs en accord absolu avec IC95 % et limites d'accord de Bland-Altman. Interprétation selon les seuils consensuels appliqués à la borne inférieure de l'IC95 %.
Agreement between methods: ICC(2,1) two-way absolute agreement with 95% CI and Bland–Altman limits of agreement. †Interpretation according to consensus thresholds applied to the lower bound of the 95% CI.

Concordance des mesures continues : ICC et Bland-Altman

Le Tableau 2 présente l'ICC à deux facteurs en accord absolu et les limites d'accord de Bland-Altman pour chaque mesure.

Les valeurs ponctuelles d'ICC(2,1) en accord absolu étaient de 0,55 [IC95 % : 0,21–0,77] pour le SNA, 0,77 [0,54–0,89] pour le SNB, 0,64 [0,22–0,84] pour l'ANB, 0,79 [0,03–0,94] pour le FMA et 0,60 [0,30–0,80] pour le Wits. Les biais moyens et limites d'accord à 95 % de Bland-Altman étaient : SNA +1,50° [−4,32 ; +7,32]° ; SNB −0,04° [−5,01 ; +4,93]° ; ANB +1,54° [−2,76 ; +5,84]° ; FMA +3,65° [−1,94 ; +9,25]° ; Wits +0,73 mm [−4,77 ; +6,23] mm. Les graphiques de Bland-Altman des cinq mesures sont présentés sur les Figures 1 à 5. L'élargissement des intervalles de confiance en accord absolu pour le FMA et l'ANB, comparativement à leurs valeurs ponctuelles, reflète la composante de biais systématique pénalisée par le modèle d'accord absolu (à la différence d'un modèle de simple cohérence). Le test de biais proportionnel (régression des différences de Bland-Altman sur les moyennes) n'a mis en évidence aucune pente significative : SNA (pente −0,14 ; p = 0,50), SNB (−0,10 ; p = 0,53), ANB (−0,11 ; p = 0,50), FMA (+0,11 ; p = 0,21) et Wits (+0,33 ; p = 0,10). L'hypothèse d'un biais constant sur l'étendue de mesure est donc retenue pour les cinq paramètres.

Le graphique de Bland-Altman représente, pour chaque sujet, la moyenne des deux méthodes en abscisse et la différence entre méthodes (IA − Manuel) en ordonnée. La ligne horizontale rouge correspond au biais moyen, les deux lignes bleues en pointillé aux limites d'accord à 95 % (biais ± 1,96·SD des différences), et la bande grisée centrée sur zéro au seuil clinique pré-spécifié. L'absence de biais proportionnel a été confirmée formellement par la régression des différences sur les moyennes, dont la pente n'était significative pour aucune des cinq mesures (p > 0,09).

Concordance diagnostique sagittale

La concordance exacte sur la classification sagittale (Classe I / II / III) était de 80,8 % (21/26), correspondant à un accord substantiel (κ = 0,60) (tableau 3). Les cinq désaccords se répartissaient en 2 cas de Classe I manuelle reclassés en Classe II par l'IA, 2 cas de Classe III manuelle reclassés en Classe I par l'IA et 1 cas de Classe II manuelle reclassé en Classe I par l'IA. La pondération du kappa abaissait l'estimation (κ pondéré linéaire 0,48 ; κ pondéré quadratique 0,30), ce qui traduit la présence de désaccords entre catégories non adjacentes (Classe III <=> Classe I) fortement pénalisés par la pondération quadratique. Le kappa ajusté en prévalence et en biais (PABAK) était de 0,71, l'écart avec le kappa non pondéré reflétant le déséquilibre de prévalence des catégories sagittales dans la cohorte.

Agreement of Continuous Measurements: ICC and Bland–Altman

Table 2 presents the two-way absolute agreement ICC and Bland–Altman limits of agreement for each measurement.

ICC(2,1) absolute agreement point estimates were 0.55 [95% CI: 0.21–0.77] for SNA, 0.77 [0.54–0.89] for SNB, 0.64 [0.22–0.84] for ANB, 0.79 [0.03–0.94] for FMA, and 0.60 [0.30–0.80] for Wits. Bland–Altman mean biases and 95% limits of agreement were: SNA +1.50° [−4.32; +7.32]°; SNB −0.04° [−5.01; +4.93]°; ANB +1.54° [−2.76; +5.84]°; FMA +3.65° [−1.94; +9.25]°; Wits +0.73 mm [−4.77; +6.23] mm. Bland–Altman graphs for the five measurements are presented in Figures 1 to 5. The widening of confidence intervals in absolute agreement for FMA and ANB, compared to their point values, reflects the penalisation of the important systematic bias by the absolute agreement model (in contrast to a mere consistency model). Proportional bias testing (regression of Bland–Altman differences on means) revealed no significant slope: SNA (slope −0.14; p = 0.50), SNB (−0.10; p = 0.53), ANB (−0.11; p = 0.50), FMA (+0.11; p = 0.21), and Wits (+0.33; p = 0.10). The hypothesis of a constant bias across the measurement range is thus retained for all five parameters.

The Bland–Altman graph represents, for each subject, the mean of both methods on the x-axis and the difference between methods (AI − Manual) on the y-axis. The red horizontal line corresponds to the mean bias, the two dashed blue lines to the 95% limits of agreement (bias ± 1.96·SD of differences), and the grey band centred on zero to the pre-specified clinical threshold. The absence of proportional bias was formally confirmed by regression of differences on means, whose slope was not significant for any of the five measurements (p > 0.09).

Sagittal Diagnostic Agreement

Exact agreement on sagittal classification (Class I/II/III) was 80.8% (21/26), corresponding to substantial agreement (κ = 0.60)(table 3). The five disagreements consisted of 2 manual Class I cases reclassified as Class II by AI, 2 manual Class III cases reclassified as Class I by AI, and 1 manual Class II case reclassified as Class I by AI. Kappa weighting lowered the estimate (linearly weighted κ 0.48; quadratically weighted κ 0.30), reflecting disagreements between non-adjacent categories (Class III <=> Class I) heavily penalised by quadratic weighting. The prevalence- and bias-adjusted kappa (PABAK) was 0.71, the difference from unweighted kappa reflecting the prevalence imbalance of sagittal categories in the cohort.

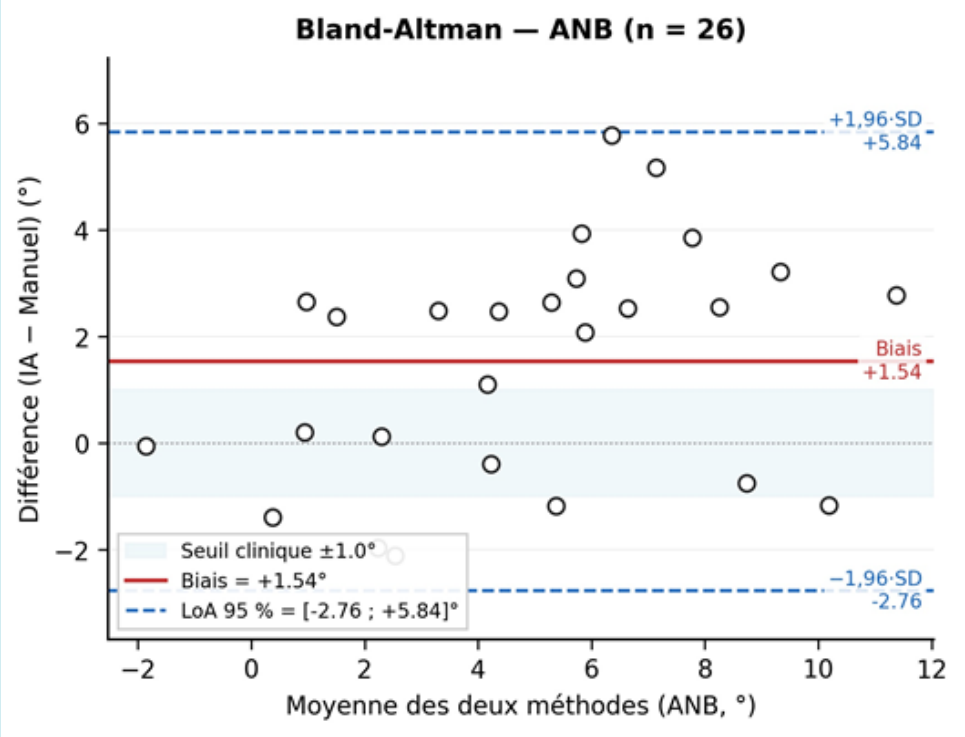

Figure 1: Graphique de Bland-Altman comparant l'angle ANB obtenu par méthode manuelle et par WebCeph v3.2 (biais moyen +1,54° ; LoA : −2,76° à +5,84°).
Bland–Altman graph comparing ANB angle obtained by manual method and by WebCeph v3.2 (mean bias +1.54°; LoA: −2.76° to +5.84°).

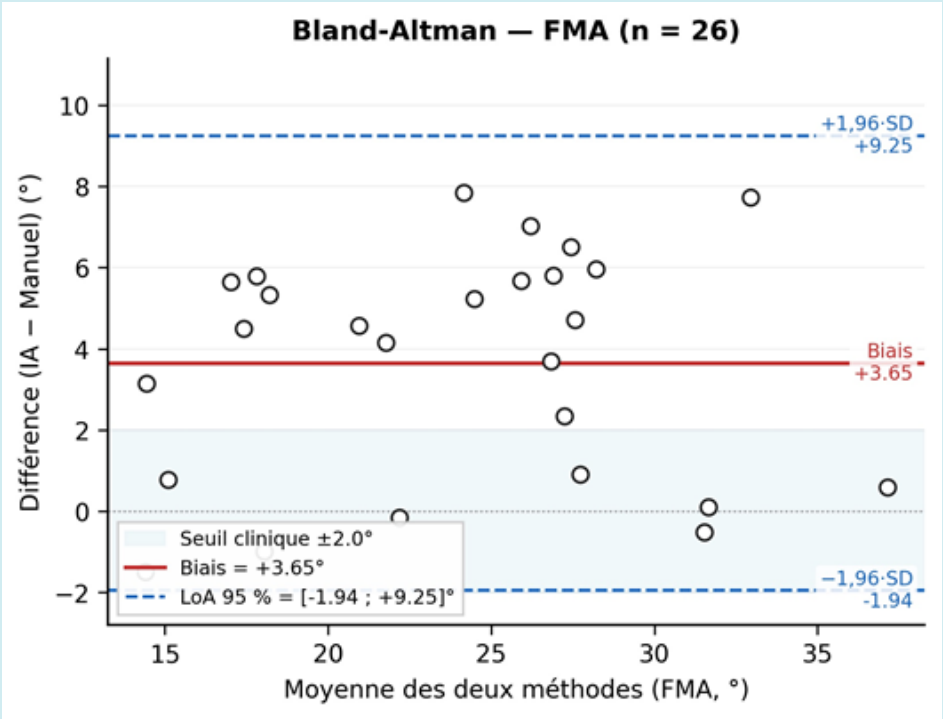

Figure 2: Graphique de Bland-Altman comparant l'angle FMA obtenu par méthode manuelle et par WebCeph v3.2 (biais moyen +3,65° ; LoA : −1,94° à +9,25°).
Bland–Altman graph comparing FMA angle obtained by manual method and by WebCeph v3.2 (mean bias +3.65°; LoA: −1.94° to +9.25°).

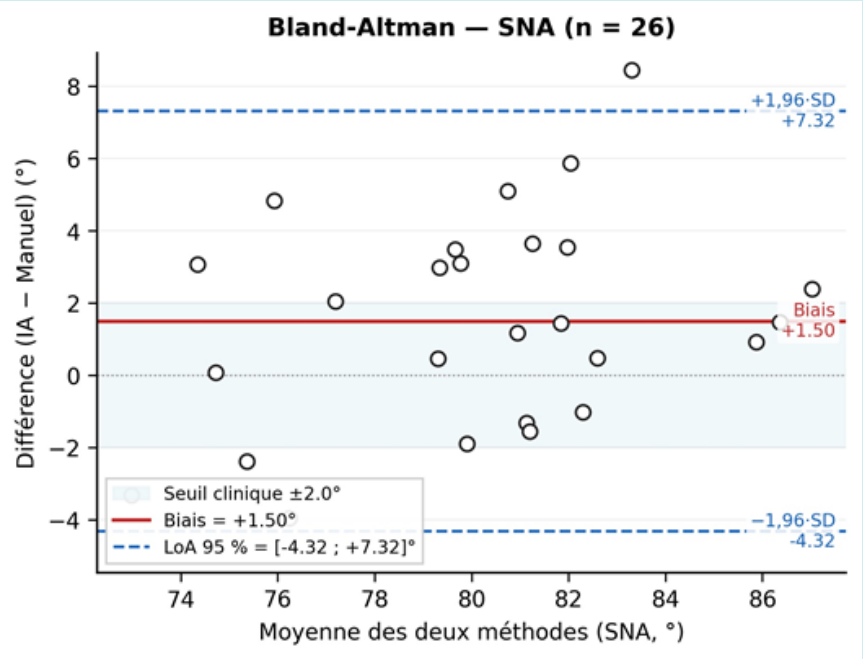

Figure 3: Graphique de Bland-Altman comparant l'angle SNA obtenu par méthode manuelle et par WebCeph v3.2 (biais moyen +1,50° ; LoA : −4,32° à +7,32°). Bande grisée : seuil clinique pré-spécifié ± 2°.
Bland–Altman graph comparing SNA angle obtained by manual method and by WebCeph v3.2 (mean bias +1.50°; LoA: −4.32° to +7.32°). Grey band: pre-specified clinical threshold ± 2°.

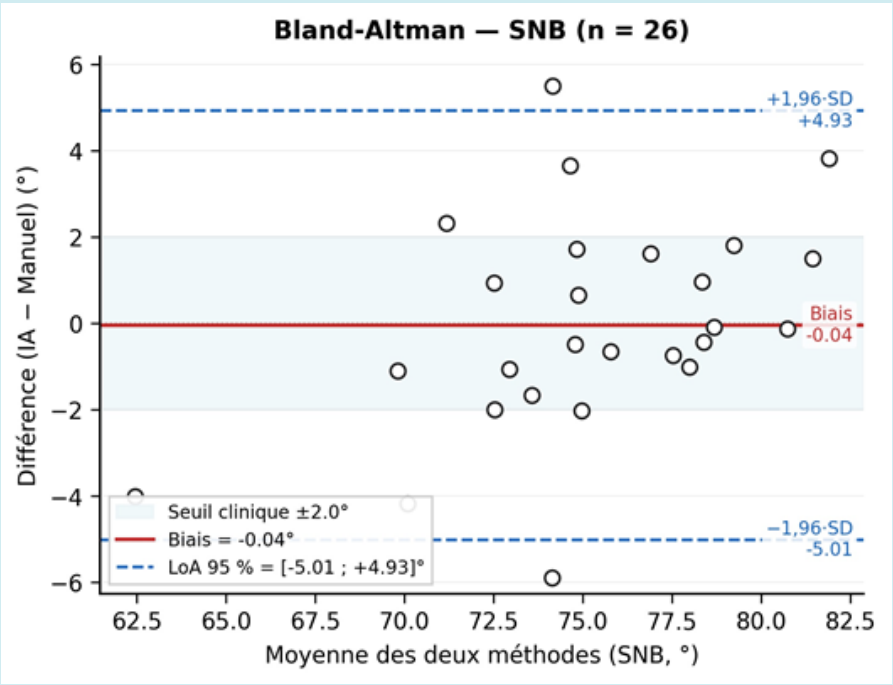

Figure 4: Graphique de Bland-Altman comparant l'angle SNB obtenu par méthode manuelle et par WebCeph v3.2 (biais moyen −0,04° ; LoA : −5,01° à +4,93°). Bande grisée : seuil clinique pré-spécifié ± 2°.
Bland–Altman graph comparing SNB angle obtained by manual method and by WebCeph v3.2 (mean bias −0.04°; LoA: −5.01° to +4.93°). Grey band: pre-specified clinical threshold ± 2°.

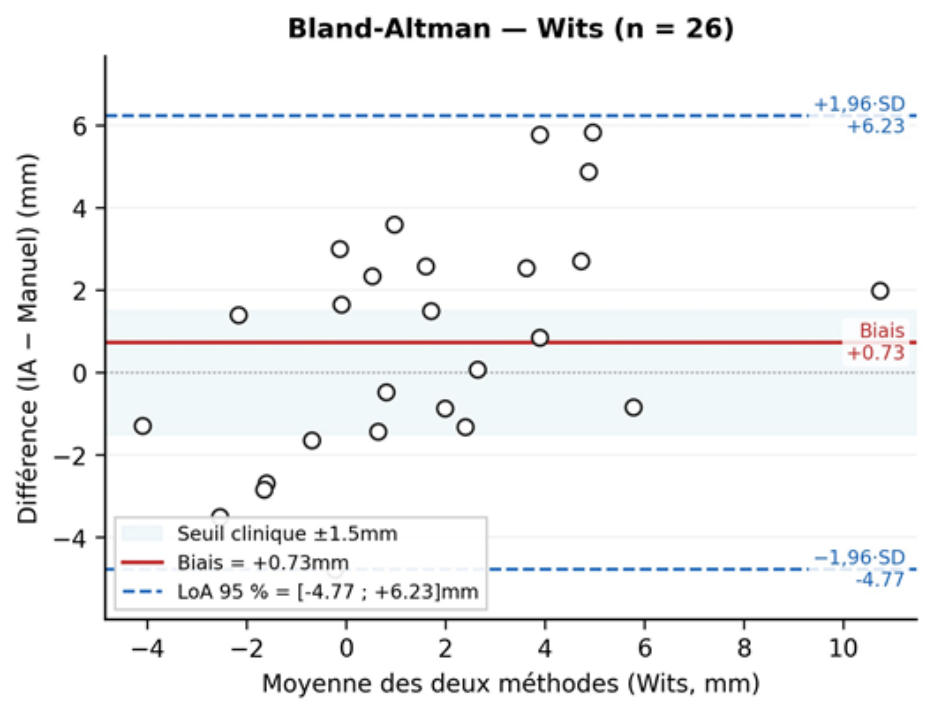

Figure 5: Graphique de Bland-Altman comparant la mesure linéaire de Wits obtenue par méthode manuelle et par WebCeph v3.2 (biais moyen +0,73 mm ; LoA : −4,77 à +6,23 mm). Bande grisée : seuil clinique pré-spécifié ± 1,5 mm.
Bland–Altman graph comparing the Wits linear measurement obtained by manual method and by WebCeph v3.2 (mean bias +0.73 mm; LoA: −4.77 to +6.23 mm). Grey band: pre-specified clinical threshold ± 1.5 mm.

	WebCeph : Cl I	WebCeph : Cl II	WebCeph : Cl III	Total Manuel
Manuel : Cl I	4	2	0	6
Manuel : Cl II	1	16	0	17
Manuel : Cl III	2	0	1	3
Total WebCeph	7	18	1	26

Tableau 3: Matrice de confusion de la classification sagittale entre la méthode manuelle (lignes) et WebCeph v3.2 (colonnes). Concordance exacte : 21/26 = 80,8 % ; κ = 0,60.
Confusion matrix for sagittal classification between the manual method (rows) and WebCeph v3.2 (columns). Exact agreement: 21/26 = 80.8%; κ = 0.60.

Concordance diagnostique verticale

La concordance exacte sur la classification verticale (hypo-, normo-, hyperdivergent) était de 61,5 % (16/26), correspondant à un accord modéré (κ = 0,42) (tableau 4). Les dix désaccords se distribuaient de la façon suivante : 5 patients normo manuels reclassés hyper par l'IA, 4 patients hypo manuels reclassés normo par l'IA et 1 patient normo manuel reclassé hypo par l'IA. Neuf des dix reclassements s'effectuaient ainsi vers une catégorie de divergence supérieure, glissement cohérent avec la surestimation moyenne du FMA (+3,65°). À la différence de la classification sagittale, la pondération du kappa relevait ici l'estimation (κ pondéré linéaire 0,54 ; κ pondéré quadratique 0,68), les désaccords portant exclusivement sur des catégories adjacentes, faiblement pénalisées par la pondération. Le PABAK était de 0,42, valeur proche du kappa non pondéré, en cohérence avec une répartition plus équilibrée des catégories verticales.

Vertical Diagnostic Agreement

Exact agreement on vertical classification (hypo-, normo-, hyperdivergent) was 61.5% (16/26), corresponding to moderate agreement (κ = 0.42) (table4). The ten disagreements were distributed as follows: 5 manually normodivergent patients reclassified as hyperdivergent by AI, 4 manually hypodivergent patients reclassified as normodivergent by AI, and 1 manually normodivergent patient reclassified as hypodivergent by AI. Nine of the ten reclassifications were thus towards a higher divergence category, a shift consistent with the mean overestimation of FMA (+3.65°). Unlike sagittal classification, kappa weighting raised the estimate (linearly weighted κ 0.54; quadratically weighted κ 0.68), as disagreements occurred exclusively between adjacent categories, lightly penalised by weighting. PABAK was 0.42, close to the unweighted kappa, consistent with a more balanced distribution of vertical categories.

	WebCeph : Hypo	WebCeph : Normo	WebCeph : Hyper	Total Manuel
Manuel : Hypo	6	4	0	10
Manuel : Normo	1	6	5	12
Manuel : Hyper	0	0	4	4
Total WebCeph	7	10	9	26

Tableau 4: Matrice de confusion de la classification verticale entre la méthode manuelle (lignes) et WebCeph v3.2 (colonnes). Concordance exacte : 16/26 = 61,5 % ; κ = 0,42 ; κ pondéré linéaire = 0,54 ; κ pondéré quadratique = 0,68 ; PABAK = 0,42.
Confusion matrix for vertical classification between the manual method (rows) and WebCeph v3.2 (columns). Exact agreement: 16/26 = 61.5%; κ = 0.42; linearly weighted κ = 0.54; quadratically weighted κ = 0.68; PABAK = 0.42.

4. Discussion

Notre étude objective une fiabilité hétérogène de WebCeph v3.2 utilisé en mode autonome. La performance algorithmique est globalement satisfaisante pour la classification sagittale catégorielle (accord substantiel, κ = 0,60) mais insuffisante pour les mesures composites continues (ANB) et la mesure de divergence (FMA), avec un retentissement direct sur la classification verticale (accord modéré, κ = 0,42).

4. Discussion

Our study demonstrates heterogeneous reliability of WebCeph v3.2 used in autonomous mode. Algorithmic performance is broadly satisfactory for categorical sagittal classification (substantial agreement, κ = 0.60) but insufficient for composite continuous measurements (ANB) and the divergence measurement (FMA), with a direct impact on vertical classification (moderate agreement, κ = 0.42).

Surestimation systématique de l'ANB

La surestimation moyenne de l'ANB de +1,54° (p ajusté = 0,007) excède le seuil de précision diagnostique de ± 1° pré-spécifié. Étant une mesure composite (ANB = SNA − SNB), l'angle ANB cumule mécaniquement les erreurs de détection des points A et B. Une surestimation modeste mais non significative du SNA (+1,50°) (figure 6)couplée à un SNB quasi nul (−0,04°) suffit à produire un biais composite de l'ordre de 1,5°. L'étendue des limites d'accord de Bland-Altman pour l'ANB (8,60°, soit ± 4,3° autour du biais) implique que pour un cas individuel, l'erreur peut atteindre plusieurs catégories diagnostiques sagittales. Cliniquement, cette dérive a entraîné des reclassements sur 5 patients (19 % de l'échantillon).

Systematic Overestimation of ANB

The mean overestimation of ANB of +1.54° (adjusted p = 0.007) exceeds the pre-specified diagnostic precision threshold of ± 1°. As a composite measurement (ANB = SNA − SNB), the ANB angle mechanically accumulates the detection errors of points A and B. A modest but non-significant overestimation of SNA (+1.50°) (figure 6)combined with a near-zero SNB bias (−0.04°) is sufficient to produce a composite bias of approximately 1.5°. The range of Bland–Altman limits of agreement for ANB (8.60°, i.e., ± 4.3° around the bias) implies that for an individual case, the error may span several sagittal diagnostic categories. Clinically, this shift resulted in reclassifications in 5 patients (19% of the sample).

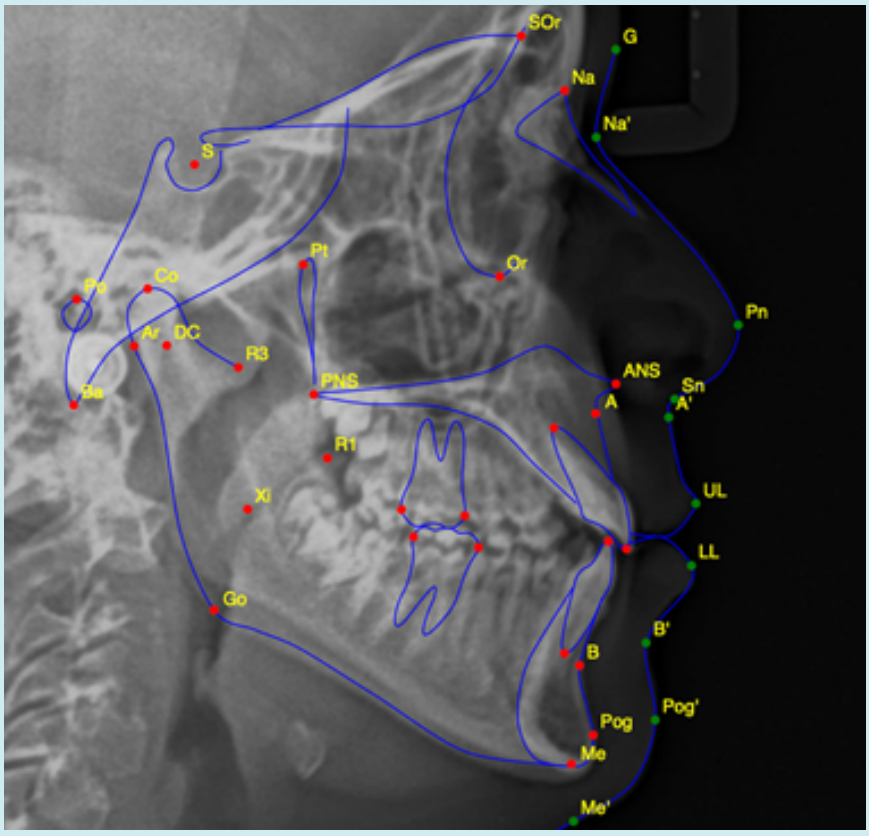

Figure 6: Illustration du mauvais positionnement du point A par WebCeph v3.2. Sur le même cliché, le point A détecté automatiquement par l'IA (rouge) est décalé en arrière et en bas par rapport au point A identifié par l'orthodontiste senior sur le tracé manuel (vert), au niveau du point le plus postérieur de la concavité antérieure du maxillaire. Cette dérive de localisation, observée de manière récurrente dans la cohorte, explique mécaniquement la surestimation moyenne du SNA et, par conséquent, de l'ANB (mesure composite SNA − SNB), avec un retentissement direct sur la classification sagittale.
Illustration of incorrect positioning of point A by WebCeph v3.2. On the same image, point A automatically detected by AI (red) is displaced posteriorly and inferiorly relative to point A identified by the senior orthodontist on the manual tracing (green), at the most posterior point of the anterior concavity of the maxilla. This landmark displacement, observed recurrently in the cohort, mechanically explains the mean overestimation of SNA and, consequently, of ANB (composite measurement SNA − SNB), with a direct impact on sagittal classification.

Variabilité du FMA

L'interprétation des résultats sur le FMA appelle deux niveaux d'analyse à distinguer.
Sur le plan statistique, le biais moyen observé (+3,65°) atteint une significativité robuste après correction de Bonferroni (p ajusté < 0,001), avec un ICC ponctuel de 0,79 mais un intervalle de confiance en accord absolu très large (borne inférieure 0,03), ce qui traduit la pénalisation, par le modèle d'accord absolu, du biais systématique important affectant cette mesure : la cohérence des rangs est élevée, mais l'accord absolu entre méthodes ne l'est pas. L'analyse de puissance a posteriori indique que sur n = 26 paires, la différence minimale détectable était de l'ordre de 1,9°, ce qui confirme que l'effet observé est largement au-dessus du seuil de détection statistique.
Sur le plan de la pertinence clinique, le biais moyen dépasse le seuil pré-spécifié de ± 2°, mais c'est avant tout la largeur des limites d'accord (étendue 11,19° ; [−1,94° ; +9,25°]) qui interroge l'utilisabilité de la mesure : sur un cas individuel, la différence entre les deux méthodes peut atteindre près de 10°, soit l'étendue d'une catégorie diagnostique verticale entière (hypo / normo / hyper). Cette dispersion individuelle est mécaniquement attribuable aux difficultés algorithmiques de localisation du Gonion et du Menton, structures soumises à de fréquents dédoublements radiographiques (asymétries droite-gauche) et présentant un faible contraste osseux dans la région goniaque. Cliniquement, cette variabilité a abouti à un glissement systématique de la classification verticale vers les catégories supérieures (9 des 10 reclassements observés s'effectuant vers une catégorie de divergence supérieure) et compromet la pertinence de la mesure pour le diagnostic du type facial et le pronostic de la direction de croissance résiduelle.

Le Wits : biais moyen rassurant mais dispersion individuelle préoccupante

Le Wits, indicateur sagittal indépendant des plans de référence crâniens, présente dans notre étude un biais moyen non significatif (+0,73 mm ; p ajusté = 0,98) et inférieur au seuil clinique pré-spécifié (± 1,5 mm). Cette absence de biais systématique pourrait être interprétée comme rassurante. Cependant, l'ICC(2,1) reste modéré (0,60 ; borne inférieure IC95 % à 0,30) et surtout les limites d'accord de Bland-Altman sont larges (étendue 11,01 mm ; [−4,77 ; +6,23] mm), soit une dispersion individuelle plus de sept fois supérieure au seuil clinique. Sur un cas isolé, l'écart entre IA et traçage manuel peut donc atteindre plus de 6 mm dans un sens ou dans l'autre, ce qui modifie significativement l'interprétation diagnostique sagittale lorsque la valeur observée se situe au voisinage des bornes normatives (0 ± 2 mm).

Variability of FMA

Interpretation of FMA results requires two distinct levels of analysis.
From a statistical standpoint, the observed mean bias (+3.65°) reaches robust significance after Bonferroni correction (adjusted p < 0.001), with a point ICC of 0.79 but a very wide absolute agreement confidence interval (lower bound 0.03), reflecting the penalisation by the absolute agreement model of the important systematic bias affecting this measurement: rank consistency is high, but absolute agreement between methods is not. Post-hoc power analysis indicates that with n = 26 pairs, the minimum detectable difference was approximately 1.9°, confirming that the observed effect is well above the statistical detection threshold.
From a clinical relevance standpoint, the mean bias exceeds the pre-specified threshold of ± 2°, but it is above all the width of the limits of agreement (range 11.19°; [−1.94°; +9.25°]) that challenges the usability of the measurement: for an individual case, the difference between the two methods may approach 10°, equivalent to the entire range of a vertical diagnostic category (hypo/normo/hyper). This individual dispersion is mechanically attributable to algorithmic difficulties in localising the Gonion and Menton, structures subject to frequent radiographic doubling (right-left asymmetries) and presenting low bone contrast in the gonial region. Clinically, this variability resulted in a systematic shift of vertical classification towards higher categories (9 of 10 observed reclassifications towards a higher divergence category) and compromises the usefulness of the measurement for facial type diagnosis and residual growth direction prognosis.

Wits: Reassuring Mean Bias but Concerning Individual Dispersion

The Wits, a sagittal indicator independent of cranial reference planes, shows in our study a non-significant mean bias (+0.73 mm; adjusted p = 0.98) below the pre-specified clinical threshold (± 1.5 mm). This absence of systematic bias might be interpreted as reassuring. However, ICC(2,1) remains moderate (0.60; lower bound of 95% CI at 0.30) and, most importantly, Bland–Altman limits of agreement are wide (range 11.01 mm; [−4.77; +6.23] mm), representing individual dispersion more than seven times greater than the clinical threshold. For an isolated case, the discrepancy between AI and manual tracing may therefore reach more than 6 mm in either direction, significantly altering sagittal diagnostic interpretation when the observed value lies near normative boundaries (0 ± 2 mm).

Cette dispersion résulte de la sensibilité du Wits à la position du plan occlusal fonctionnel, lui-même tributaire de la détection précise des points d'occlusion molaire, et de la propagation des erreurs liée à la nature composite de la mesure (projection des points A et B sur le plan occlusal). Le Wits illustre ainsi l'insuffisance du biais moyen comme seul critère d'évaluation de la fiabilité d'une mesure céphalométrique automatisée : l'analyse conjointe du biais et des limites d'accord est indispensable.

Comparaison avec la littérature

Nos résultats s'inscrivent dans le prolongement des travaux antérieurs sur la fiabilité des solutions d'IA céphalométrique en mode autonome [3, 8, 18–21]. Mahto et al. [3], dans une comparaison de WebCeph à la méthode manuelle sur 30 téléradiographies pré-traitement, ont rapporté un accord globalement satisfaisant mais ont identifié des écarts plus marqués pour les mesures dépendantes de la détection des points A et B, en cohérence avec nos observations sur l'ANB. Yassir et al. [18] ont par ailleurs comparé WebCeph à un logiciel de référence (AutoCAD) sur 50 téléradiographies et ont conclu à une fiabilité acceptable pour les mesures angulaires de base mais à une variabilité accrue pour les mesures composites et les mesures verticales, ce qui rejoint la dispersion individuelle observée dans notre étude pour le FMA et le Wits. Prince et al. [20] et Meriç & Naoumova [21] ont également rapporté une concordance globalement acceptable de WebCeph avec le traçage manuel et les logiciels semi-automatiques, tout en relevant des discordances sur certains paramètres angulaires, notamment ceux dépendant de la région goniaque.

Les revues systématiques récentes [8] ont conclu à une précision globalement acceptable des algorithmes en termes de détection ponctuelle, sans toujours quantifier l'impact diagnostique catégoriel, qui constitue l'apport principal du présent travail : ce ne sont pas tant les erreurs absolues sur les coordonnées des points qui importent, mais leur propagation jusqu'à la classification clinique du patient.

Il convient de souligner que la performance d'un algorithme d'IA est intrinsèquement dépendante de la base de données d'entraînement et de la version du modèle. WebCeph v3.2 repose sur un algorithme propriétaire non documenté publiquement ; nos résultats ne sont pas directement extrapolables aux autres solutions commerciales (Dolphin Imaging, CephX, AudaxCeph, OneCeph) ni aux versions ultérieures du même logiciel. Cette dépendance à la base d'entraînement revêt une dimension particulière s'agissant de l'origine ethnique des populations : les normes céphalométriques diffèrent de façon documentée entre groupes populationnels [22], et un modèle entraîné majoritairement sur une population donnée

This dispersion results from the sensitivity of the Wits to the position of the functional occlusal plane, itself dependent on precise detection of molar occlusion points, and from error propagation linked to the composite nature of the measurement (projection of points A and B onto the occlusal plane). Wits thus illustrates the insufficiency of mean bias as the sole criterion for evaluating the reliability of an automated cephalometric measurement: joint analysis of bias and limits of agreement is indispensable.

Comparaison avec la littérature

Our results are consistent with previous work on the reliability of AI cephalometric solutions in autonomous mode [3, 8, 18–21]. Mahto et al. [3], in a comparison of WebCeph to the manual method on 30 pre-treatment cephalograms, reported broadly satisfactory agreement but identified larger discrepancies for measurements dependent on detection of points A and B, consistent with our observations on ANB. Yassir et al. [18] compared WebCeph to a reference software (AutoCAD) on 50 cephalograms and concluded acceptable reliability for basic angular measurements but increased variability for composite and vertical measurements, which aligns with the individual dispersion observed in our study for FMA and Wits. Prince et al. [20] and Meriç & Naoumova [21] also reported broadly acceptable agreement of WebCeph with manual tracing and semi-automatic software, while noting discordances on certain angular parameters, particularly those depending on the gonial region.

Recent systematic reviews [8] have concluded overall acceptable accuracy of algorithms in terms of point detection, without always quantifying the categorical diagnostic impact, which constitutes the main contribution of the present work: it is not so much absolute errors on landmark coordinates that matter, but their propagation through to the clinical classification of the patient.

It should be emphasised that the performance of an AI algorithm is intrinsically dependent on its training database and model version. WebCeph v3.2 is based on a proprietary algorithm not publicly documented; our results cannot be directly extrapolated to other commercial solutions (Dolphin Imaging, CephX, AudaxCeph, OneCeph) or to later versions of the same software. This training database dependency takes on particular significance regarding the ethnic origin of populations: cephalometric norms differ in a documented manner between population groups [22],and a model trained predominantly on a given population

peut voir sa précision se dégrader lorsqu'il est appliqué à une population de morphologie différente [11, 23]. La composition ethnique de la base d'entraînement de WebCeph v3.2 n'étant pas divulguée, son application à la cohorte nord-africaine de la présente étude constitue une source potentielle de biais conditionnel qui ne peut être ni quantifiée ni exclue en l'état, et qui mériterait d'être spécifiquement explorée par des études de validation stratifiées par origine populationnelle.

Limites de l'étude

1- Effectif modeste (n = 26). Une analyse de puissance complémentaire indique qu'avec n = 26 paires et α' = 0,010 (post-Bonferroni), la différence minimale détectable (MDE) à puissance 80 % est de l'ordre de d ≈ 0,67, soit environ 1,9° pour le FMA. L'étude est donc adéquatement puissante pour les effets de l'ordre observé pour l'ANB et le FMA, mais sous-puissante pour des différences inférieures à 1° sur les angles à forte variance, ce qui limite l'interprétation des résultats négatifs. Il convient de préciser que l'effectif n'a pas fait l'objet d'un calcul de taille d'échantillon a priori : l'analyse de puissance présentée ici est de nature a posteriori et ne saurait s'y substituer.

2- Évaluation par un opérateur unique sans réplication intra-opérateur du traçage manuel. Une partie de la discordance mesurée pourrait théoriquement provenir de la variabilité propre du traçage manuel, dans la mesure où aucun second traçage n'a été réalisé. En l'absence de re-traçage, la fiabilité intra-opérateur du comparateur de référence n'a pas été quantifiée dans la présente étude, et la variance observée entre méthodes ne peut être formellement partitionnée entre l'effet propre de la méthode automatisée et le bruit de mesure du traçage manuel. De même, le recours à un opérateur unique ne permet pas de documenter la reproductibilité inter-opérateur du tracé de référence. La caractérisation de ces deux composantes, sur un sous-échantillon re-tracé à distance et par plusieurs opérateurs, constitue un préalable méthodologique que les travaux ultérieurs devront intégrer.

3- Monocentricité. Une source d'acquisition radiographique unique limite la généralisabilité ; des images issues d'appareils ou de protocoles d'acquisition différents pourraient produire des performances différentes.

4- Spécificité algorithmique. Les résultats sont spécifiques à WebCeph v3.2 et ne sont pas directement transposables aux autres solutions ni aux versions ultérieures.

Perspectives

Les recherches ultérieures devront : inclure des cohortes multicentriques de taille calculée a priori ; évaluer prospectivement la reproductibilité intra- et inter-opérateur du traçage manuel de référence sur sous-échantillon

may see its accuracy deteriorate when applied to a population of different morphology [11, 23]. As the ethnic composition of the WebCeph v3.2 training database is not disclosed, its application to the North African cohort of the present study constitutes a potential source of conditional bias that can neither be quantified nor excluded at this stage, and which would merit specific exploration through population-stratified validation studies.

Study Limitations

1. Modest sample size (n = 26). Supplementary power analysis indicates that with n = 26 pairs and α' = 0.010 (post-Bonferroni), the minimum detectable difference (MDD) at 80% power is approximately d ≈ 0.67, i.e., approximately 1.9° for FMA. The study is therefore adequately powered for effects of the magnitude observed for ANB and FMA, but underpowered for differences below 1° on high-variance angles, limiting interpretation of negative results. It should be noted that sample size was not based on an a priori calculation: the power analysis presented here is post-hoc in nature and cannot substitute for one.

2. Assessment by a single operator without intra-operator replication of manual tracing. Part of the measured discordance could theoretically originate from the inherent variability of manual tracing, insofar as no repeat tracing was performed. In the absence of re-tracing, intra-operator reliability of the reference comparator was not quantified in the present study, and the observed variance between methods cannot be formally partitioned between the effect of the automated method and measurement noise from manual tracing. Similarly, the use of a single operator precludes documentation of inter-operator reproducibility of the reference tracing. Characterisation of these two components, on a sub-sample re-traced at a later interval and by multiple operators, represents a methodological prerequisite that future work must incorporate.

3. Single-centre design. A single radiographic acquisition source limits generalisability; images from different devices or acquisition protocols may yield different performance.

4. Algorithmic specificity. Results are specific to WebCeph v3.2 and are not directly transposable to other solutions or later versions.

Perspectives

Future research should: include multicentre cohorts of a priori calculated size; prospectively assess intra- and inter-operator reproducibility of the manual reference tracing on a sub-sample; simultaneously compare

comparer simultanément plusieurs solutions d'IA selon un protocole unifié ; caractériser la performance par sous-groupe diagnostique afin d'identifier d'éventuels biais conditionnels et identifier le sous-ensemble minimal de points nécessitant une correction systématique (en particulier A, B, Gonion et Menton).

5. Conclusion

WebCeph v3.2 utilisé en mode autonome présente, dans notre échantillon, des biais systématiques qui dépassent les seuils de précision diagnostique pré-spécifiés pour la mesure composite ANB (+1,54°) et la mesure de divergence FMA (+3,65°), deux paramètres qui orientent directement la décision thérapeutique. Le Wits, malgré un biais moyen non significatif, présente une dispersion individuelle (limites d'accord de 11,01 mm) qui ne permet pas de garantir sa fiabilité au cas par cas. La concordance diagnostique catégorielle est substantielle au plan sagittal (κ = 0,60) mais demeure modérée au plan vertical (κ = 0,42), avec un glissement systématique vers les catégories supérieures cohérent avec la surestimation du FMA.

L'IA céphalométrique automatisée doit donc être conceptualisée comme un outil d'aide au pré-tracé, permettant un gain de productivité initial, mais imposant une validation manuelle systématique des points céphalométriques critiques (A, B, Gonion, Menton) avant toute exploitation diagnostique. La sécurité diagnostique du patient impose que l'orthodontiste demeure le décideur final. Il convient de souligner que l'efficacité diagnostique du logiciel à proprement parler — sensibilité, spécificité, valeurs prédictives positive et négative pour chaque catégorie squelettique — n'a pas été évaluée dans le présent travail, qui porte exclusivement sur la concordance entre méthodes ; cette évaluation, ainsi que la validation prospective d'un workflow hybride humain-IA sur cohortes multicentriques de taille suffisante, constituent les prolongements indispensables de cette étude.

6. Déclarations

Consentement à participer

Compte tenu du caractère rétrospectif et non interventionnel de l'étude, portant exclusivement sur des données radiographiques préexistantes anonymisées, le consentement écrit individuel a fait l'objet d'une dispense par le comité d'éthique. Toutes les données radiographiques ont été anonymisées avant analyse.

Disponibilité des données

Les données anonymisées ayant servi à l'analyse sont disponibles auprès de l'auteur correspondant sur demande raisonnable et après accord de l'établissement source.

multiple AI solutions using a unified protocol; characterise performance by diagnostic subgroup to identify potential conditional biases; and identify the minimal subset of landmarks requiring systematic correction (in particular A, B, Gonion, and Menton).

5. Conclusion

WebCeph v3.2 used in autonomous mode demonstrates, in our sample, systematic biases exceeding pre-specified diagnostic precision thresholds for composite ANB measurement (+1.54°) and divergence FMA measurement (+3.65°), two parameters that directly guide therapeutic decisions. Wits, despite a non-significant mean bias, presents individual dispersion (limits of agreement of 11.01 mm) that cannot guarantee its reliability on a case-by-case basis. Categorical diagnostic agreement is substantial in the sagittal plane (κ = 0.60) but remains moderate in the vertical plane (κ = 0.42), with a systematic shift towards higher categories consistent with FMA overestimation.

Automated AI cephalometric analysis should therefore be conceptualised as a pre-tracing aid tool, enabling initial productivity gains, but requiring systematic manual validation of critical cephalometric landmarks (A, B, Gonion, Menton) prior to any diagnostic use. Patient diagnostic safety requires that the orthodontist remains the final decision-maker. It should be noted that the diagnostic efficacy of the software per se — sensitivity, specificity, positive and negative predictive values for each skeletal category — was not evaluated in the present work, which focuses exclusively on agreement between methods; this evaluation, as well as prospective validation of a hybrid human-AI workflow on multicentre cohorts of sufficient size, constitute the essential extensions of this study.

6. Declarations

Consent to Participate

Given the retrospective and non-interventional nature of the study, involving exclusively pre-existing anonymised radiographic data, individual written informed consent was waived by the ethics committee. All radiographic data were anonymised prior to analysis.

Data Availability

The anonymised data used for analysis are available from the corresponding author upon reasonable request and with agreement of the source institution.

Conflits d'intérêts

Les auteurs déclarent n'avoir aucun conflit d'intérêts en lien avec ce travail. Aucun lien financier, contractuel ni de conseil avec Assemblecircle Co. (éditeur de WebCeph) ou tout autre éditeur de logiciel d'IA céphalométrique.

Financement

Cette étude n'a bénéficié d'aucun financement spécifique, public, privé, ni associatif.

Conflicts of Interest

The authors declare no conflicts of interest related to this work. No financial, contractual, or advisory relationship with Assemblecircle Co. (publisher of WebCeph) or any other AI cephalometric software publisher.

Funding

This study received no specific funding, whether public, private, or from associations.

Références

(1). Houston WJ. The analysis of errors in orthodontic measurements. Am J Orthod. 1983;83(5):382–390.

(2). Baumrind S, Frantz RC. The reliability of head film measurements. 2. Conventional angular and linear measurements. Am J Orthod. 1971;60(5):505–517.

(3). Mahto RK, Kafle D, Giri A, Luintel S, Karki A. Evaluation of fully automated cephalometric measurements obtained from web-based artificial intelligence driven platform. BMC Oral Health. 2022;22(1):132.

(4). Uğurlu M. Performance of a convolutional neural network-based artificial intelligence algorithm for automatic cephalometric landmark detection. Turk J Orthod. 2022;35(2):94–100.

(5). Hwang HW, Moon JH, Kim MG, et al. Evaluation of automated cephalometric analysis based on the latest deep learning method. Angle Orthod. 2021;91(3):329–335.

(6). Blum FMS, Möhlhenrich SC, Raith S, Pankert T, Peters F, Wolf M, et al. Evaluation of an artificial intelligence-based algorithm for automated localization of craniofacial landmarks. Clin Oral Investig. 2023;27(5):2255–2265.

(7). Han SH, Lim J, Kim JS, Cho JH, Hong M, Kim M, et al. Accuracy of posteroanterior cephalogram landmarks and measurements identification using a cascaded convolutional neural network algorithm: a multicenter study. Korean J Orthod. 2024;54(1):48–58.

(8). Schwendicke F, Chaurasia A, Arsiwala L, et al. Deep learning for cephalometric landmark detection: systematic review and meta-analysis. Clin Oral Investig. 2021;25(7):4299–4309.

(9). Serafin M, Baldini B, Cabitza F, Carrafiello G, Baselli G, Del Fabbro M, et al. Accuracy of automated 3D cephalometric landmarks by deep learning algorithms: systematic review and meta-analysis. Radiol Med. 2023;128(5):544–555.

(10). Hendrickx J, Gracco A, Bruni A, et al. Can artificial intelligence-driven cephalometric analysis replace manual tracing? A systematic review and meta-analysis. Eur J Orthod. 2024;46:cjae029.

(11). de Queiroz Tavares Borges Mesquita GW, Vieira WA, Vidigal MTC, et al. Artificial intelligence for detecting cephalometric landmarks: a systematic review and meta-analysis. J Digit Imaging. 2023;36(3):1158–1179.

(12). Steiner CC. Cephalometrics for you and me. Am J Orthod. 1953;39(10):729–755.

(13). Downs WB. Variations in facial relationships: their significance in treatment and prognosis. Am J Orthod. 1948;34(10):812–840.

(14). Riedel RA. The relation of maxillary structures to cranium in malocclusion and in normal occlusion. Angle Orthod. 1952;22(3):142–145.

(15). Tweed CH. The Frankfort-mandibular plane angle in orthodontic diagnosis, classification, treatment planning, and prognosis. Am J Orthod Oral Surg. 1946;32(4):175–230.

(16). Jacobson A. The « Wits » appraisal of jaw disharmony. Am J Orthod. 1975;67(2):125–138.

(17). McNamara JA Jr. A method of cephalometric evaluation. Am J Orthod. 1984;86(6):449–469.

(18). Yassir YA, Salman AR, Nabbat SA. The accuracy and reliability of WebCeph for cephalometric analysis. J Taibah Univ Med Sci. 2022;17(1):57–66.

(19). Katyal D, Balakrishnan N. Evaluation of the accuracy and reliability of WebCeph — an artificial intelligence-based online software. APOS Trends Orthod. 2022;12(4):271–276.

(20). Prince STT, Srinivasan D, Duraisamy S, Kannan R, Rajaram K. Reproducibility of linear and angular cephalometric measurements obtained by an artificial-intelligence assisted software (WebCeph) in comparison with digital software (AutoCEPH) and manual tracing method. Dental Press J Orthod. 2023;28(1):e2321214.

(21). Meriç P, Naoumova J. Web-based fully automated cephalometric analysis: comparisons between app-aided, computerized, and manual tracings. Turk J Orthod. 2020;33(3):142–149.

(22). Hamad AK, Machibya FM, Mlangwa MM, Ngassapa DN. Cephalometric characteristics of various ethnic groups in Tanzania. Int J Dent. 2025;2025:6685596.

(23). Kapetanović A, Oosterkamp BCM, Lamberts AA, Schols JGJH. Orthodontic radiology: development of a clinical practice guideline. Radiol Med. 2021;126(1):72–82.

Délai optimal entre endodontie et orthodontie : état des lieux actuel des données cliniques et biologiques

Optimal timing between endodontic and orthodontic treatment: current overview of clinical and biological data

HIMEUR Besma[1], SNOUCI BEREKSI Fatima Zohra[2], OUDGHIRI Fouad[3]

[1] Maître de conférences classe B en odontologie conservatrice-endodontie,Faculté de médecine, Tlemcen
[2] Maître assistante hospitalo-universitaire en odontologie conservatrice-endodontie,Faculté de médecine, Tlemcen ;
[3] Professeur en odontologie conservatrice-endodontie, Faculté de médecine, Tlemcen
Email:himeurbesma@yahoo.fr

Résumé:

Introduction : La planification d'un traitement orthodontique chez les patients ayant bénéficié d'un traitement endodontique soulève des interrogations cliniques et biologiques importantes, notamment concernant le délai optimal entre la fin de l'endodontie et l'initiation des mouvements orthodontiques. Cette problématique est particulièrement fréquente dans le contexte actuel de l'orthodontie de l'adulte.

Objectif : Analyser les données cliniques et biologiques disponibles concernant le délai optimal entre un traitement endodontique et le début d'un traitement orthodontique, afin de dégager des repères cliniques utiles à la prise de décision thérapeutique.

Matériels et Méthodes : Une revue narrative structurée de la littérature a été réalisée à partir d'une recherche bibliographique menée dans PubMed, Scopus, Web of Science et Google Scholar, portant sur les publications parues entre 2013 et 2025. La recherche a été conduite en janvier 2026.Les articles retenus concernaient les interactions endodontie-orthodontie, la cicatrisation périapicale, la résorption radiculaire externe et l'évaluation radiographique post-endodontique. Une attention particulière a été accordée aux revues systématiques, méta-analyses, études cliniques comparatives et travaux récents jugés pertinents pour la question du timing orthodontique après endodontie.

Résultats : Les données disponibles ne permettent pas d'établir un délai universel applicable à toutes les situations cliniques. Les preuves de haut niveau montrent que les dents traitées endodontiquement ne présentent pas de sur-risque clair de résorption radiculaire orthodontiquement induite par rapport aux dents vitales. Par ailleurs, le mouvement orthodontique ne semble pas compromettre la cicatrisation périapicale lorsque l'obturation canalaire est de qualité satisfaisante.

Abstract:

Background: Planning orthodontic treatment in patients who have undergone endodontic therapy raises important clinical and biological questions, particularly regarding the optimal interval between completion of endodontic treatment and initiation of orthodontic tooth movement. This issue is especially frequent in the current context of adult orthodontics.

Objective: To analyze the available clinical and biological data regarding the optimal timing between endodontic treatment and the start of orthodontic treatment, in order to identify clinically useful benchmarks for therapeutic decision-making.

Materials and Methods: A structured narrative review was conducted based on a bibliographic search performed in PubMed, Scopus, Web of Science, and Google Scholar, covering publications issued between 2013 and 2025. The search was conducted in January 2026. The selected articles addressed endodontic-orthodontic interactions, periapical healing, external root resorption, and post-endodontic radiographic assessment. Particular attention was paid to systematic reviews, meta-analyses, comparative clinical studies, and recent studies considered relevant to the question of orthodontic timing after endodontic treatment.

Results: The available data do not support a universal interval applicable to all clinical situations. High-level evidence shows that endodontically treated teeth do not present a clear increased risk of orthodontically induced root resorption compared with vital teeth. In addition, orthodontic tooth movement does not appear to compromise periapical healing when root canal obturation is of satisfactory quality.

Reçu le, 21/04/2026 ; Accepté le, 04/04/2026.

En revanche, en présence d'une symptomatologie persistante, d'une lésion périapicale non stabilisée, d'une obturation insuffisante ou d'un contexte chirurgical récent, une temporisation et une surveillance radiographique renforcée restent indiquées.

Conclusion : Le délai optimal entre traitement endodontique et traitement orthodontique doit être individualisé selon l'état clinique, la qualité de l'endodontie, la stabilité radiographique périapicale et le contexte biologique propre à chaque dent. Une approche interdisciplinaire fondée sur l'évaluation clinique et radiographique permet d'améliorer la sécurité et la prévisibilité thérapeutique.

Mots clés:

Orthodontics , Root Canal Therapy , Periapical Healing, External Apical Root Resorption , Periodontal Ligament , Cone-Beam Computed Tomography

By contrast, in the presence of persistent symptoms, an unstable periapical lesion, inadequate obturation, or a recent surgical context, postponement and reinforced radiographic monitoring remain indicated.

Conclusion: The optimal timing between endodontic and orthodontic treatment should be individualized according to clinical status, the quality of endodontic treatment, periapical radiographic stability, and the biological context specific to each tooth. An interdisciplinary approach based on clinical and radiographic assessment can improve therapeutic safety and predictability.

Keywords:

Orthodontics; Root Canal Therapy; Periapical Healing; External Apical Root Resorption; Periodontal Ligament; Cone-Beam Computed Tomography.

1.Introduction

La planification d'un traitement orthodontique chez les patients ayant bénéficié d'un traitement endodontique soulève des interrogations cliniques et biologiques importantes, en particulier dans le contexte croissant de l'orthodontie de l'adulte. En effet, l'application de forces orthodontiques sur une dent précédemment traitée endodontiquement peut interroger quant à son impact sur la cicatrisation périapicale, la stabilité tissulaire et le risque de résorption radiculaire externe (1,2).

Bien que les traitements endodontiques contemporains affichent globalement des taux de succès élevés, la guérison osseuse périapicale demeure un processus biologique progressif et multifactoriel. Elle dépend notamment de l'élimination de l'infection intracanalaire, de la qualité de l'obturation, de l'étanchéité coronaire, de la biocompatibilité des matériaux utilisés et de la réponse immuno-inflammatoire de l'hôte (3). Une altération de cet équilibre peut compromettre la réparation tissulaire et modifier la réponse aux contraintes orthodontiques.

La question du délai optimal à respecter entre la fin du traitement endodontique et le début des mouvements orthodontiques reste cependant controversée. Plusieurs publications ont historiquement proposé des délais variables, allant de quelques semaines à plusieurs mois selon la présence ou non d'une lésion périapicale, l'existence d'un traumatisme, ou encore le recours à une chirurgie endodontique (4-9). Toutefois, les données les plus récentes et les mieux hiérarchisées invitent à nuancer l'idée d'un délai fixe universel.

1. Introduction

Planning orthodontic treatment in patients who have undergone endodontic treatment raises important clinical and biological questions, particularly in the growing context of adult orthodontics. Indeed, the application of orthodontic forces to a previously endodontically treated tooth may raise concerns regarding its impact on periapical healing, tissue stability, and the risk of external root resorption (1,2).

Although contemporary endodontic treatments generally show high success rates, periapical bone healing remains a progressive and multifactorial biological process. It depends in particular on elimination of the intracanal infection, the quality of obturation, coronal sealing, the biocompatibility of the materials used, and the host immune-inflammatory response (3). Disruption of this balance may compromise tissue repair and alter the response to orthodontic stress.

The question of the optimal interval to be respected between completion of endodontic treatment and initiation of orthodontic tooth movement nevertheless remains controversial. Historically, several publications have proposed variable intervals, ranging from a few weeks to several months depending on the presence or absence of a periapical lesion, a history of trauma, or the use of endodontic surgery (4-9). However, the most recent and best-hierarchized data invite a more nuanced view of the idea of a universal fixed interval.

En effet, les méta-analyses récentes montrent que les dents traitées endodontiquement ne semblent pas présenter un risque supérieur de résorption radiculaire orthodontiquement induite par rapport aux dents vitales, et pourraient même présenter une résorption légèrement moindre dans certaines analyses (2,22). De plus, une revue systématique récente suggère que le mouvement orthodontique n'altère pas la cicatrisation périapicale lorsque l'obturation canalaire est de qualité satisfaisante (1). Dans le même sens, une étude CBCT récente a montré que le pronostic des dents traitées endodontiquement soumises à un traitement orthodontique dépend davantage de la qualité du traitement endodontique et de la restauration coronaire que du mouvement orthodontique lui-même (20).

Ainsi, l'objectif de cette revue est d'analyser, à partir des données cliniques et biologiques disponibles, le délai optimal entre la fin d'un traitement endodontique et l'initiation d'un traitement orthodontique, en tenant compte des différents contextes cliniques, des mécanismes biologiques impliqués et du niveau de preuve des études disponibles, afin de dégager des repères cliniques utiles à la prise de décision thérapeutique dans le cadre d'une prise en charge interdisciplinaire sécurisée.

2.Matériel et Méthodes

Le présent travail correspond à une mini-revue narrative structurée de la littérature consacrée aux interactions entre traitement endodontique et traitement orthodontique, avec un intérêt particulier pour le délai d'initiation du mouvement orthodontique après endodontie.
La recherche bibliographique a été menée principalement dans PubMed, Scopus, Web of Science et Google Scholar, en ciblant les publications parues entre 2013 et 2025. Elle a été conduite en janvier 2026 et a retenu les publications en français et en anglais accessibles et jugées exploitables pour répondre à la question clinique étudiée. Les termes de recherche utilisés, seuls ou combinés par les opérateurs booléens AND et OR, comprenaient notamment : orthodontics, root canal therapy, endodontically treated teeth, periapical healing, orthodontic tooth movement, external apical root resorption, CBCT et apicoectomy.
Ont été retenus les travaux apportant des données pertinentes sur la temporalité d'initiation du mouvement orthodontique après traitement endodontique, notamment les revues systématiques, méta-analyses, études cliniques comparatives, cohortes prospectives ou rétrospectives, études radiographiques ou tomographiques, ainsi que certaines revues narratives spécialisées utiles à l'interprétation clinique.

Recent meta-analyses indeed show that endodontically treated teeth do not appear to present a higher risk of orthodontically induced root resorption than vital teeth and may even exhibit slightly less resorption in some analyses (2,22). In addition, a recent systematic review suggests that orthodontic tooth movement does not impair periapical healing when root canal obturation is of satisfactory quality (1). In the same direction, a recent CBCT study showed that the prognosis of endodontically treated teeth subjected to orthodontic treatment depends more on the quality of the endodontic treatment and coronal restoration than on the orthodontic movement itself (20).

Accordingly, the aim of this review is to analyze, on the basis of the available clinical and biological data, the optimal interval between completion of endodontic treatment and initiation of orthodontic treatment, taking into account different clinical contexts, the biological mechanisms involved, and the level of evidence of the available studies, in order to identify clinically useful benchmarks for therapeutic decision-making within a safe interdisciplinary approach.

2. Materials and Methods

This work corresponds to a structured narrative mini-review of the literature devoted to interactions between endodontic treatment and orthodontic treatment, with particular interest in the timing of initiation of orthodontic tooth movement after endodontic treatment.
The bibliographic search was conducted primarily in PubMed, Scopus, Web of Science, and Google Scholar, targeting publications issued between 2013 and 2025. It was conducted in January 2026 and retained accessible publications in French and English judged usable for answering the clinical question under study. Search terms, used alone or combined with the Boolean operators AND and OR, included: orthodontics, root canal therapy, endodontically treated teeth, periapical healing, orthodontic tooth movement, external apical root resorption, CBCT, and apicoectomy.

Studies providing relevant data on the timing of initiation of orthodontic tooth movement after endodontic treatment were retained, including systematic reviews, meta-analyses, comparative clinical studies, prospective or retrospective cohorts, radiographic or tomographic studies, as well as certain specialized narrative reviews useful for clinical interpretation.

Ont été exclus les articles redondants, les publications ne répondant pas directement à la question clinique posée, les textes purement descriptifs sans apport interprétatif pour le timing orthodontique, ainsi que les références insuffisamment informatives sur l'état périapical, la qualité du traitement endodontique ou les implications cliniques.

L'analyse a porté sur les éléments suivants : type d'étude, niveau de preuve, contexte clinique, état périapical, qualité du traitement endodontique, délai rapporté avant mise en mouvement orthodontique, résultats cliniques ou radiographiques, ainsi que les implications pratiques pour la prise en charge interdisciplinaire.

Redundant articles, publications not directly addressing the clinical question, purely descriptive texts without interpretive value for orthodontic timing, and references insufficiently informative on periapical status, the quality of endodontic treatment, or clinical implications were excluded.

The analysis focused on the following elements: study type, level of evidence, clinical context, periapical status, quality of endodontic treatment, reported interval before initiation of orthodontic tooth movement, clinical or radiographic outcomes, as well as practical implications for interdisciplinary management.

3.Résultats

L'analyse de la littérature publiée entre 2013 et 2025 s'est fondée principalement sur 14 articles directement exploités dans cette synthèse, complétés par 2 références contextuelles utiles à l'interprétation biologique et clinique des données. Les publications retenues portaient essentiellement sur la guérison périapicale après traitement endodontique, la réponse des tissus de soutien aux forces orthodontiques, la résorption radiculaire externe induite par l'orthodontie, ainsi que les critères cliniques et radiographiques guidant l'initiation du mouvement orthodontique. Par souci de lisibilité, le Tableau 1 présente les principales études les plus contributives à la question clinique, sélectionnées en raison de leur niveau de preuve, de leur apport méthodologique ou de leur pertinence directe pour le timing orthodontique après endodontie. L'ensemble des résultats a été organisé en quatre axes : la réponse biologique post-endodontique aux forces orthodontiques, les données de haut niveau de preuve relatives à la résorption radiculaire, les données cliniques concernant la cicatrisation périapicale et le timing orthodontique, puis la synthèse clinique des implications thérapeutiques.

3. Results

The analysis of the literature published between 2013 and 2025 was based primarily on 14 articles directly used in this synthesis, complemented by 2 contextual references useful for the biological and clinical interpretation of the data. The selected publications mainly addressed periapical healing after endodontic treatment, the response of supporting tissues to orthodontic forces, orthodontically induced external root resorption, as well as the clinical and radiographic criteria guiding initiation of orthodontic tooth movement. For readability purposes, Table 1 presents the main studies contributing most to the clinical question, selected because of their level of evidence, methodological contribution, or direct relevance to orthodontic timing after endodontic treatment. The findings were organized into four axes: the post-endodontic biological response to orthodontic forces, high-level evidence regarding root resorption, clinical data concerning periapical healing and orthodontic timing, and the clinical synthesis of therapeutic implications.

Référence	Type d'étude	Objet principal	Résultat principal utile	Niveau de preuve
Ioannidou-Marathiotou et al., 2013	Méta-analyse	Résorption radiculaire après orthodontie sur dents traitées endodontiquement	La procédure apparaît globalement sûre dans des conditions favorables	Élevé
Pustułka et al., 2021	Cohorte prospective clinique	Évaluation radiologique des dents traitées endodontiquement soumises à des forces orthodontiques	Données utiles au suivi périapical et radiculaire sous traitement orthodontique	Modéré
Otelakoski et al., 2022	Méta-analyse	Résorption radiculaire des dents traitées endodontiquement versus dents vitales	Absence de sur-risque clair ; résorption parfois légèrement moindre	Élevé
Şeker et al., 2023	Étude split-mouth	Résorption apicale après traitement orthodontique	Pas d'aggravation nette liée au seul statut endodontique	Modéré
Parashos, 2023	Revue narrative spécialisée	Interactions endodontie–orthodontie	Recommandations prudentes selon le contexte clinique	Faible
Chen et al., 2024	Analyse CBCT	Effet de l'orthodontie sur l'issue des dents traitées endodontiquement	Le pronostic dépend surtout de la qualité endodontique et coronaire	Modéré
Karimzada et al., 2024	Étude rétrospective	Résorption apicale externe sur dents vitales et dents traitées endodontiquement	Renforce l'intérêt d'une approche individualisée	Faible à modéré
Alharbi et al., 2025	Revue systématique	Effet du mouvement orthodontique sur la guérison périapicale	Pas d'effet défavorable clair	Élevé

Tableau 1: Principales études retenues et apport au timing orthodontique après endodontie
Main selected studies and their contribution to orthodontic timing after endodontic treatment

3.1. Réponse biologique post-endodontique aux forces orthodontiques

3.1.1. Guérison périapicale après traitement endodontique

Après un traitement endodontique correctement réalisé, l'élimination de l'infection pulpaire et des biofilms intracanalaires initie une succession de processus biologiques conduisant à la réparation des tissus périapicaux. Cette réparation repose sur la résolution de l'inflammation, la migration de cellules immunitaires et mésenchymateuses, ainsi que sur le remodelage osseux assuré par les ostéoclastes et les ostéoblastes, sous l'influence de médiateurs inflammatoires et de facteurs de croissance (10,11).

La durée de la cicatrisation varie selon la taille de la lésion, sa chronicité, la qualité de la désinfection canalaire, la virulence microbienne et la réponse immunitaire de l'hôte. Dans les lésions apicales importantes, la guérison radiographique peut s'étendre sur plusieurs mois (12). Néanmoins, les données cliniques les plus récentes ne soutiennent pas l'idée que toute dent en cours de cicatrisation périapicale doive systématiquement être exclue d'un traitement orthodontique ; elles suggèrent surtout que la qualité de l'endodontie et la stabilité radiographique sont déterminantes (1,20).

3.1.2. Réponse du ligament parodontal aux forces orthodontiques

Le mouvement orthodontique repose sur l'application contrôlée de forces mécaniques induisant une réponse adaptative du ligament parodontal et de l'os alvéolaire. Cette réponse se traduit par une inflammation aseptique transitoire, une résorption osseuse dans les zones de pression et une apposition osseuse dans les zones de tension (11,14).

Les cytokines pro-inflammatoires, telles que l'IL-1β, le TNF-α et les prostaglandines, jouent un rôle central dans cette régulation. Lorsque les tissus périapicaux sont stabilisés, les dents traitées endodontiquement peuvent répondre aux forces orthodontiques de manière comparable aux dents vitales (7,15). En revanche, en présence d'une inflammation persistante ou d'une lésion non contrôlée, les forces orthodontiques peuvent théoriquement majorer l'instabilité tissulaire.

3.2. Données de haut niveau de preuve sur la résorption radiculaire

Les données de plus haut niveau de preuve concernent principalement la résorption radiculaire externe orthodontiquement induite. La méta-analyse de Otelakoski et al. a montré que les dents traitées endodontiquement

3.1. Post-endodontic Biological Response to Orthodontic Forces

3.1.1. Periapical Healing After Endodontic Treatment

After properly performed endodontic treatment, elimination of pulpal infection and intracanal biofilms initiates a succession of biological processes leading to repair of the periapical tissues. This repair relies on resolution of inflammation, migration of immune and mesenchymal cells, and bone remodeling mediated by osteoclasts and osteoblasts under the influence of inflammatory mediators and growth factors (10,11).

The duration of healing varies according to lesion size, chronicity, the quality of canal disinfection, microbial virulence, and the host immune response. In large apical lesions, radiographic healing may extend over several months (12). Nevertheless, the most recent clinical data do not support the idea that every tooth undergoing periapical healing should systematically be excluded from orthodontic treatment; rather, they suggest that the quality of the endodontic treatment and radiographic stability are decisive (1,20).

3.1.2. Periodontal Ligament Response to Orthodontic Forces

Orthodontic tooth movement relies on the controlled application of mechanical forces inducing an adaptive response of the periodontal ligament and alveolar bone. This response results in transient aseptic inflammation, bone resorption in pressure areas, and bone apposition in tension areas (11,14).

Pro-inflammatory cytokines such as IL-1β, TNF-α, and prostaglandins play a central role in this regulation. When periapical tissues are stable, endodontically treated teeth can respond to orthodontic forces in a manner comparable to vital teeth (7,15). By contrast, in the presence of persistent inflammation or an uncontrolled lesion, orthodontic forces may theoretically exacerbate tissue instability.

3.2. High-Level Evidence on Root Resorption

The highest-level evidence mainly concerns orthodontically induced external root resorption. The meta-analysis by Otelakoski et al.

pouvaient présenter un niveau de résorption légèrement inférieur à celui des dents vitales, tout en soulignant que la certitude des preuves restait limitée et que la différence observée pouvait être de faible signification clinique (2). Une méta-analyse antérieure de Ioannidou-Marathiotou et al. allait dans le même sens, en considérant le déplacement orthodontique des dents traitées endodontiquement comme une procédure relativement sûre lorsque les conditions cliniques sont favorables (22).
Ces résultats remettent en question l'idée selon laquelle le simple statut endodontique imposerait, à lui seul, une longue période d'attente avant orthodontie.

showed that endodontically treated teeth may present a slightly lower level of resorption than vital teeth, while also emphasizing that certainty of the evidence remained limited and that the observed difference may be of low clinical significance (2). An earlier meta-analysis by Ioannidou-Marathiotou et al. pointed in the same direction, considering orthodontic movement of endodontically treated teeth to be a relatively safe procedure when clinical conditions are favorable (22).
These findings challenge the idea that endodontic status alone would require, by itself, a long waiting period before orthodontic treatment.

3.3. Données cliniques sur la cicatrisation périapicale et le timing

La revue systématique de Alharbi et al. a montré que le mouvement orthodontique ne semblait pas compromettre la cicatrisation périapicale des dents traitées endodontiquement lorsque l'obturation canalaire était de bonne qualité ; en revanche, une obturation compromise apparaissait comme un facteur défavorable (1). L'étude CBCT de Chen et al. a également montré que le mouvement orthodontique n'avait pas d'effet défavorable sur le pronostic des dents traitées endodontiquement, qu'il existe ou non une lésion apicale initiale, le facteur pronostique majeur restant la qualité de l'endodontie et de la restauration coronaire (20).
Les études cliniques observationnelles plus récentes suggèrent qu'en présence d'une dent asymptomatique, correctement obturée, bien restaurée et radiographiquement stable, le traitement orthodontique peut être envisagé sans exiger systématiquement un délai prolongé (4-8,15,16). À l'inverse, dans les situations complexes telles qu'une lésion périapicale étendue, un antécédent de traumatisme, une chirurgie endodontique récente ou un doute sur la qualité de l'obturation, une attitude plus prudente est généralement rapportée (6-9,15).
À titre de synthèse, certains travaux ont rapporté des repères temporels pour l'initiation du mouvement orthodontique après traitement endodontique selon la situation clinique et périapicale (Tableau 2).
Ces délais doivent toutefois être interprétés avec prudence, car ils ne constituent pas des recommandations universelles fondées sur un haut niveau de preuve, mais des repères cliniques rapportés dans la littérature.

3.3. Clinical Data on Periapical Healing and Orthodontic Timing

The systematic review by Alharbi et al. showed that orthodontic tooth movement did not appear to compromise periapical healing in endodontically treated teeth when root canal obturation was of good quality; by contrast, compromised obturation appeared to be an unfavorable factor (1). The CBCT study by Chen et al. likewise showed that orthodontic tooth movement had no adverse effect on the prognosis of endodontically treated teeth, whether or not an initial apical lesion was present, with the major prognostic factor remaining the quality of the endodontic treatment and coronal restoration (20).

More recent observational clinical studies suggest that when a tooth is asymptomatic, properly obturated, well restored, and radiographically stable, orthodontic treatment may be considered without systematically requiring a prolonged waiting period (4-8,15,16). Conversely, in complex situations such as an extensive periapical lesion, a history of trauma, recent endodontic surgery, or doubt regarding the quality of obturation, a more cautious approach is generally reported (6-9,15).

As a synthesis, some studies have reported temporal benchmarks for initiation of orthodontic tooth movement after endodontic treatment according to the clinical and periapical situation (Table 2).
These intervals should nevertheless be interpreted with caution, as they do not constitute universal recommendations supported by a high level of evidence, but rather clinical benchmarks reported in the literature

Situation clinique	État périapical / contexte	Délai rapporté	Attitude clinique
Dent asymptomatique, correctement obturée, sans lésion périapicale	Stable cliniquement et radiographiquement	Pas de délai prolongé systématique ; une initiation précoce peut être envisagée	Décision individualisée avec surveillance
Dent avec lésion périapicale initiale mais évolution favorable	Stabilité à confirmer au contrôle	Délais variables ; 6 à 12 mois sont parfois rapportés	Réévaluation clinique et radiographique avant mise en mouvement
Endodontie de qualité douteuse ou symptô mes persistants	Instabilité clinique ou radiographique	Aucun délai standard ne peut être retenu	Reporter l'orthodontie jusqu'à assainissement ou stabilisation
Chirurgie endodontique récente / apicectomie	Contexte postopératoire	Données limitées ; une réévaluation à 6 mois est suggérée dans certains cas	Prudence renforcée
Dent traumatisée ou à risque de résorption	Facteurs de risque additionnels	Délai à individualiser	Surveillance rapprochée et forces prudentes

Tableau 2: Repères cliniques rapportés pour l'initiation du mouvement orthodontique après traitement endodontique selon les situations cliniques
Reported Clinical Benchmarks for Initiating Orthodontic Tooth Movement After Endodontic Treatment According to Clinical Situations

3.4. Synthèse clinique des résultats

Dans l'ensemble, les données disponibles indiquent que le traitement orthodontique ne constitue pas, par principe, une contre-indication sur une dent traitée endodontiquement. Les preuves de haut niveau actuellement disponibles ne mettent pas en évidence de sur-risque évident de résorption radiculaire imputable au seul statut endodontique. Le pronostic semble dépendre avant tout de la qualité du traitement endodontique et de la restauration coronaire. En outre, la littérature actuelle ne permet pas de recommander un délai chronologique universel applicable à l'ensemble des situations cliniques. Dès lors, la décision d'initier le mouvement orthodontique doit être guidée par une évaluation clinique et radiographique individualisée de chaque cas (1,2,15,20,22).

3.4. Clinical Synthesis of the Findings

Overall, the available data indicate that orthodontic treatment does not, in principle, constitute a contraindication for an endodontically treated tooth. The high-level evidence currently available does not show an obvious excess risk of root resorption attributable to endodontic status alone. Prognosis appears to depend above all on the quality of endodontic treatment and coronal restoration. Furthermore, the current literature does not allow recommendation of a universal chronological interval applicable to all clinical situations. Therefore, the decision to initiate orthodontic tooth movement should be guided by an individualized clinical and radiographic assessment of each case (1,2,15,20,22).

4. Discussion

La présente revue souligne que la question du délai optimal entre traitement endodontique et traitement orthodontique ne peut être réduite à l'application d'une règle chronologique unique. Les approches traditionnellement fondées sur l'imposition systématique d'un délai fixe de quelques semaines ou de plusieurs mois apparaissent aujourd'hui insuffisantes au regard de l'évolution des données disponibles. En effet, la littérature récente suggère que la sécurité de la mise en mouvement orthodontique dépend moins du seul temps écoulé depuis l'endodontie que de l'état clinique, radiographique et biologique de la dent concernée.

Les données disposant du niveau de preuve le plus élevé concernent principalement la résorption radiculaire externe orthodontiquement induite. Les méta-analyses de Otelakoski et al. et de Ioannidou-Marathiotou et al. indiquent que les dents traitées endodontiquement ne semblent pas présenter un risque supérieur de résorption radiculaire par rapport aux dents vitales, et pourraient, dans certaines situations, présenter une résorption légèrement moindre (2,22). Toutefois, cette observation doit être interprétée avec prudence en raison de l'hétérogénéité méthodologique des études incluses, de la variabilité des protocoles orthodontiques, ainsi que du niveau de certitude parfois limité des données disponibles. Ainsi, ces résultats ne permettent pas d'établir une supériorité biologique des dents traitées endodontiquement, mais ils contribuent à remettre en question l'idée d'un sur-risque systématique lié au seul statut endodontique.

Concernant la cicatrisation périapicale, les données actuellement disponibles sont globalement rassurantes lorsque le traitement endodontique est de bonne qualité. La revue systématique de Alharbi et al. rapporte que le mouvement orthodontique ne paraît pas compromettre la guérison périapicale en présence d'une obturation canalaire satisfaisante (1). De manière concordante, l'étude tomographique de Chen et al. suggère que le pronostic des dents traitées endodontiquement soumises à des forces orthodontiques n'est pas défavorablement influencé par le mouvement orthodontique, y compris en présence d'une lésion apicale initiale, dès lors que la qualité du traitement canalaire et de la restauration coronaire est adéquate (20). Ces résultats convergent vers une interprétation clinique importante : ce n'est pas l'existence antérieure d'une endodontie qui semble déterminante, mais bien la qualité de l'assainissement canalaire, l'absence de symptomatologie et la stabilité radiographique de la dent.

4. Discussion

This review highlights that the question of the optimal interval between endodontic treatment and orthodontic treatment cannot be reduced to the application of a single chronological rule. Approaches traditionally based on the systematic imposition of a fixed interval of a few weeks or several months now appear insufficient in light of the evolution of the available data. Indeed, recent literature suggests that the safety of initiating orthodontic tooth movement depends less on the time elapsed since endodontic treatment than on the clinical, radiographic, and biological status of the tooth concerned.

The data with the highest level of evidence mainly concern orthodontically induced external root resorption. The meta-analyses by Otelakoski et al. and Ioannidou-Marathiotou et al. indicate that endodontically treated teeth do not appear to present a higher risk of root resorption than vital teeth and may, in some situations, exhibit slightly less resorption (2,22). However, this observation should be interpreted with caution because of the methodological heterogeneity of the included studies, the variability of orthodontic protocols, and the sometimes limited certainty of the available data. Thus, these findings do not establish any biological superiority of endodontically treated teeth, but they do help challenge the idea of a systematic excess risk linked to endodontic status alone.
With regard to periapical healing, the currently available data are globally reassuring when endodontic treatment is of good quality.

The systematic review by Alharbi et al. reports that orthodontic tooth movement does not seem to compromise periapical healing in the presence of satisfactory root canal obturation (1). In a concordant manner, the tomographic study by Chen et al. suggests that the prognosis of endodontically treated teeth subjected to orthodontic forces is not unfavorably influenced by orthodontic movement, even in the presence of an initial apical lesion, provided that the quality of root canal treatment and coronal restoration is adequate (20). These findings converge toward an important clinical interpretation: what appears to be decisive is not the prior existence of endodontic treatment itself, but rather the quality of canal decontamination, the absence of symptoms, and radiographic stability of the tooth.

Dans cette perspective, la problématique clinique doit être reformulée. Il ne s'agit probablement pas de définir un délai universel applicable à toutes les dents traitées endodontiquement, mais plutôt d'identifier les conditions dans lesquelles une mise en mouvement orthodontique peut être envisagée avec un niveau de sécurité acceptable. Les données analysées suggèrent qu'une dent asymptomatique, correctement obturée, restaurée de manière étanche et ne présentant pas de signe radiographique d'évolution défavorable peut, dans de nombreuses situations, être intégrée dans un plan de traitement orthodontique sans qu'un délai prolongé soit imposé de façon systématique (15,16,20). À l'inverse, les situations associées à une symptomatologie persistante, à une qualité endodontique insuffisante, à une lésion périapicale étendue ou évolutive, à un antécédent traumatique, ou encore à une chirurgie endodontique récente, justifient une attitude plus prudente et une réévaluation préalable avant l'application de forces orthodontiques (1,6,8,15).

From this perspective, the clinical problem must be reformulated. It is probably not a matter of defining a universal interval applicable to all endodontically treated teeth, but rather of identifying the conditions under which orthodontic tooth movement can be considered with an acceptable level of safety. The analyzed data suggest that an asymptomatic tooth, properly obturated, sealed by an adequate restoration, and showing no radiographic sign of unfavorable evolution may, in many situations, be included in an orthodontic treatment plan without systematically imposing a prolonged delay (15,16,20). Conversely, situations associated with persistent symptoms, inadequate endodontic quality, an extensive or evolving periapical lesion, a history of trauma, or recent endodontic surgery justify a more cautious attitude and prior reassessment before orthodontic forces are applied (1,6,8,15).

Il ressort également de cette revue que le risque biologique ne dépend pas uniquement du temps écoulé depuis le traitement endodontique. Il semble aussi influencé par plusieurs facteurs cliniques et mécaniques, notamment l'intensité et la durée des forces orthodontiques, la morphologie radiculaire, les antécédents de traumatisme, la présence éventuelle d'une pathologie périapicale active, la qualité de l'obturation canalaire et l'étanchéité coronaire (2,7,15,20). Cette approche multifactorielle paraît plus conforme à la pratique clinique contemporaine que l'application d'un délai arbitraire uniforme.

This review also shows that biological risk does not depend only on the time elapsed since endodontic treatment. It also appears to be influenced by several clinical and mechanical factors, including the intensity and duration of orthodontic forces, root morphology, a history of trauma, the possible presence of active periapical disease, the quality of root canal obturation, and coronal seal (2,7,15,20). This multifactorial approach appears more consistent with contemporary clinical practice than the application of a uniform arbitrary interval.

Les données disponibles ne sont toutefois pas homogènes et ne doivent pas être interprétées comme un soutien absolu à des délais courts dans toutes les situations cliniques. Les conclusions les plus rassurantes proviennent principalement des méta-analyses portant sur la résorption radiculaire et d'études cliniques évaluant des dents correctement traitées endodontiquement (2,20,22). À l'inverse, les recommandations temporelles les plus précises reposent souvent sur des études observationnelles, des revues narratives ou des extrapolations cliniques (4-8,15,16). Il existe donc une dissociation entre, d'une part, un niveau de preuve relativement élevé concernant l'absence de sur-risque systématique lié au statut endodontique seul et, d'autre part, un niveau de preuve plus faible concernant la définition d'un délai chronologique optimal universel. Cette distinction doit conduire à une prudence particulière lorsque des délais très courts sont envisagés dans des situations biologiquement défavorables.

The available data are, however, not homogeneous and should not be interpreted as absolute support for short intervals in all clinical situations. The most reassuring conclusions come mainly from meta-analyses on root resorption and from clinical studies evaluating properly treated endodontic teeth (2,20,22). By contrast, the most precise temporal recommendations often rely on observational studies, narrative reviews, or clinical extrapolations (4-8,15,16). There is therefore a dissociation between, on the one hand, a relatively high level of evidence regarding the absence of a systematic excess risk linked to endodontic status alone and, on the other hand, a lower level of evidence regarding the definition of a universally optimal chronological interval. This distinction should lead to particular caution when very short delays are considered in biologically unfavorable situations.

Par ailleurs, l'évaluation radiographique conserve une place centrale dans la prise de décision. La radiographie périapicale demeure l'outil de première intention pour le suivi des dents traitées endodontiquement, tandis que le CBCT peut apporter des informations complémentaires utiles dans les situations complexes ou douteuses, notamment pour apprécier plus finement l'état périapical, l'intégrité radiculaire et l'évolution osseuse péri-lésionnelle (19–21). L'imagerie ne permet donc pas seulement de documenter l'état initial ; elle contribue également à déterminer si les conditions locales sont compatibles avec l'initiation du traitement orthodontique.

Le recours au CBCT mérite également d'être replacé dans une logique clinique raisonnée. Cet examen ne doit pas être envisagé de manière systématique avant toute mise en mouvement orthodontique sur dent traitée endodontiquement. Il paraît surtout indiqué dans les situations complexes ou douteuses, notamment en cas de discordance entre les données cliniques et la radiographie périapicale, de suspicion de persistance lésionnelle, d'antécédent traumatique, de chirurgie endodontique récente ou de doute sur l'intégrité radiculaire (19,20). Dans ces conditions, le CBCT peut affiner l'évaluation de l'état périapical et contribuer à une décision thérapeutique plus sûre, sans pour autant se substituer à l'examen clinique ni à la radiographie conventionnelle de première intention (19–21).

Néanmoins, les résultats de cette revue doivent être interprétés à la lumière de plusieurs limites. D'une part, la littérature disponible reste relativement hétérogène en termes de dessin d'étude, de critères d'évaluation, de durées de suivi et de paramètres orthodontiques appliqués. D'autre part, peu d'études ont été spécifiquement conçues pour répondre de manière directe à la question du délai optimal entre endodontie et orthodontie. La majorité des publications disponibles abordent cette question de manière indirecte, à travers l'étude de la résorption radiculaire, de la guérison périapicale ou du pronostic de dents déjà soumises à des forces orthodontiques. En outre, la prédominance d'études observationnelles et le nombre limité d'études comparatives à haut niveau de preuve invitent à la prudence dans la formulation de recommandations définitives.

En définitive, les données actuelles ne permettent pas de recommander un délai chronologique universel entre traitement endodontique et traitement orthodontique. Elles soutiennent davantage une approche individualisée, fondée sur l'évaluation conjointe des paramètres cliniques, radiographiques et thérapeutiques propres à chaque cas. Dans cette optique, la coordination entre endodontiste et orthodontiste apparaît essentielle pour optimiser la sécurité biologique de la dent, ajuster le moment de mise en mouvement et adapter la stratégie thérapeutique au profil de risque individuel.

Furthermore, radiographic assessment retains a central place in decision-making. Periapical radiography remains the first-line tool for follow-up of endodontically treated teeth, whereas CBCT can provide useful complementary information in complex or doubtful situations, particularly to assess more precisely periapical status, root integrity, and peri-lesional bone changes (19-21). Imaging therefore does not merely document baseline status; it also contributes to determining whether local conditions are compatible with initiation of orthodontic treatment.

The role of CBCT also deserves to be placed within a reasoned clinical framework. This examination should not be considered systematically before any orthodontic tooth movement is initiated in an endodontically treated tooth. It seems especially indicated in complex or doubtful situations, notably in cases of discordance between clinical findings and periapical radiography, suspicion of persistent disease, a history of trauma, recent endodontic surgery, or doubt regarding root integrity (19,20). In such situations, CBCT can refine assessment of periapical status and contribute to a safer therapeutic decision, without replacing clinical examination or conventional radiography as the first-line approach (19-21).

Nevertheless, the results of this review must be interpreted in light of several limitations. On the one hand, the available literature remains relatively heterogeneous in terms of study design, evaluation criteria, follow-up duration, and orthodontic parameters applied. On the other hand, few studies were specifically designed to answer directly the question of the optimal interval between endodontic treatment and orthodontic treatment. Most of the available publications address this question indirectly through the study of root resorption, periapical healing, or the prognosis of teeth already subjected to orthodontic forces. In addition, the predominance of observational studies and the limited number of comparative studies with a high level of evidence call for caution when formulating definitive recommendations.

Ultimately, the current data do not allow recommendation of a universal chronological interval between endodontic treatment and orthodontic treatment. They rather support an individualized approach based on the joint evaluation of clinical, radiographic, and therapeutic parameters specific to each case. From this perspective, coordination between the endodontist and the orthodontist appears essential to optimize the biological safety of the tooth, adjust the timing of movement initiation, and adapt the therapeutic strategy to the individual risk profile.

5.Conclusion:

Le délai optimal entre la fin d'un traitement endodontique et le début d'un traitement orthodontique ne peut être réduit à une règle chronologique universelle. Les données actuelles soutiennent une approche individualisée, fondée sur l'évaluation clinique et radiographique de chaque dent, la qualité du traitement endodontique et la stabilité des tissus périapicaux. En pratique, une dent asymptomatique, correctement obturée, restaurée de manière étanche et radiographiquement stable peut généralement être intégrée dans un plan de traitement orthodontique avec surveillance. À l'inverse, la persistance de symptômes, l'existence d'une lésion périapicale non stabilisée, une endodontie insuffisante ou un contexte chirurgical récent justifient une temporisation et une réévaluation préalable. Ainsi, la sécurité biologique et la prévisibilité thérapeutique reposent avant tout sur une approche interdisciplinaire, fondée sur l'évaluation clinique et radiographique de chaque cas, plutôt que sur l'application d'un délai standard uniforme.

5.Conclusion

The optimal interval between completion of endodontic treatment and initiation of orthodontic treatment cannot be reduced to a universal chronological rule. Current data support an individualized approach based on the clinical and radiographic assessment of each tooth, the quality of endodontic treatment, and the stability of the periapical tissues. In practice, an asymptomatic tooth that is properly obturated, adequately restored, and radiographically stable can generally be incorporated into an orthodontic treatment plan with monitoring. Conversely, persistent symptoms, the presence of an unstable periapical lesion, inadequate endodontic treatment, or a recent surgical context justify postponement and prior reassessment. Thus, biological safety and therapeutic predictability rely above all on an interdisciplinary approach based on the clinical and radiographic evaluation of each case rather than on the application of a uniform standard delay.

Références :

(1). Alharbi H, Almutairi MS, Alrajhi S, Almotairy N. Effect of Orthodontic Movement on the Periapical Healing of Teeth Undergone Endodontic Root Canal Treatment: A Systematic Review. Journal of Clinical Medicine. 2025;14(20):7292.

(2). Otelakoski BA, Goncalves FM, de Araujo BMdM, Zeigelboim BS, Taveira KVM, Santos RS, et al. Comparison of orthodontic root resorption of root-filled and vital teeth: A meta-analysis. The Journal of the American Dental Association. 2022;153(6):532-41.e7.

(3). Bhaduri SB, Sikder P. Biomaterials for dental applications. In: Biomedical Materials. Springer; 2020. p. 455-93.

(4). Rathi R, Rathi P. Effect of orthodontic forces on endodontically treated teeth. Journal of Alternative Medicine Research. 2023;15(3).

(5). Grissom AC, Cozad BE, Makins SR, Silva RM, English JD, Kirkpatrick TC. Root surface changes in endodontically treated teeth following orthodontic movement. Journal of Endodontics. 2022;48(11):1361-6.

(6). Şeker ED, Dinçer AN, Kaya N. Apical root resorption of endodontically treated teeth after orthodontic treatment: a split-mouth study. Turkish Journal of Orthodontics. 2023;36(1):15.

(7). Pustułka K, Trzcionka A, Dziedzic A, Skaba D, Tanasiewicz M. The Radiological assessment of root features and periodontal structures in endodontically treated teeth subjected to forces generated by fixed orthodontic appliances: a prospective clinical cohort study. Journal of Clinical Medicine. 2021;10(10):2078.

(8). Karimzada E, Esenlik E, Er K. External Apical Root Resorption in Endodontically Treated and Vital Teeth after Orthodontic Treatment: A Retrospective Study. Turkish Journal of Orthodontics. 2024;37(4):249.

(9). Ganaye V. Prise en charge des résorptions radiculaires d'origine orthodontique. Université de Lorraine; 2022.

(10). Chen L, He D, Li Z, Cui S, Yu M, Zhao Z, et al. Endo180 participates in collagen remodeling of the periodontal ligament during orthodontic tooth movement. BMC Oral Health. 2024;24(1):1576.

(11). Yamaguchi M, Garlet GP. Inflammatory response in the periodontal ligament and dental pulp during orthodontic tooth movement. In: Krishnan V, Davidovitch Z, editors. Biological Mechanisms of Tooth Movement. 2nd ed. Hoboken (NJ): Wiley-Blackwell; 2021. p. 49-67.

(12). Viglianisi G, Polizzi A, Lombardi T, Amato M, Grippaudo C, Isola G. Biomechanical and Biological Multidisciplinary Strategies in the Orthodontic Treatment of Patients with Periodontal Diseases: A Review of the Literature. Bioengineering. 2025;12(1):49.

(13). Tu K-W, Kuo C-H, Hung C-C, Yan D-Y, Mau JLP. Strategic sequencing of orthodontic treatment and periodontal regenerative surgery: A literature review. Journal of Dental Sciences. 2025.

(14). Kalajzic Z, Peluso EB, Utreja A, Dyment N, Nihara J, Xu M, et al. Effect of cyclical forces on the periodontal ligament and alveolar bone remodeling during orthodontic tooth movement. The Angle Orthodontist. 2014;84(2):297-303.
(15). Parashos P. Endodontic-orthodontic interactions: a review and treatment recommendations. Australian Dental Journal. 2023;68:S66-S81.
(16). Ianos K, Bucur SM, Todor I, Dinu Ş, Nuca C, Botond F, Păcurar M. Effects of Orthodontic Treatment on Periapical Health in Endodontically Treated Teeth. Romanian Journal of Oral Rehabilitation. 2024;16(4).
(17). Declerck E, Ezeldeen M, Wyatt J, Begnoni G, Willems G, Jacobs R, et al. Application of orthodontic force in autotransplanted teeth: a longitudinal study. Clinical Oral Investigations. 2025;29(1):69.
(18). Yilmaz S, Duzgun S, Eminsoy Avci AT, Eraslan Akyuz I. Comparison of trabecular bone structure on periapical radiographs one year after apexification with MTA and regenerative endodontic treatment: a retrospective cohort study. BMC Oral Health. 2025;25(1):1691.
(19). Patel N, Gemmell A, Edwards D. When to consider the use of CBCT in endodontic treatment planning in adults. Dental Update. 2021;48(11):932-41.
(20). Chen X, Liu S-Q, Wang X-X, Liu W, Zhou X, Wang X. Effect of orthodontic treatment on the outcomes of endodontically treated teeth: a cone-beam computed tomography analysis. Journal of Endodontics. 2024;50(8):1091-9.
(21). Sahoo SN, P UB, Singh YK, Sanadi SA, Singh R, Goel R, Manas A. Assessment of endodontically treated teeth's periapical bone loss using CBCT before and after orthodontic treatment. Bioinformation. 2025;21(9):3292-5.
(22). Ioannidou-Marathiotou I, Karagiannis V, Kaprinis S, Kontakiotis E. Root resorption of endodontically treated teeth following orthodontic treatment: a meta-analysis. Clinical Oral Investigations. 2013;17(7):1733-44.

Modifications médio-faciales immédiates du MARPE numérique : analyse tomographique d'un cas clinique

Immediate midfacial changes following digital MARPE: a tomographic case report

*BOUSLIMANI Khaoula Lina *, OUAHBIB Abderrafiqu **
**Spécialiste en orthodontie et orthopédie dento-faciale Exercice libéral,Blida, Algérie*
Email:linbouslimani@gmail.com

Résumé:

Introduction : Les technologies de conception et fabrication assistées par ordinateur (CFAO) remodèlent profondément l'orthopédie dento-faciale. La planification numérique de l'expansion palatine rapide assistée par minivis (MARPE) apporte une précision et une reproductibilité jusqu'alors inatteignables.

Matériel et méthodes : Une patiente de 17 ans présentant un encombrement maxillaire sévère, une respiration buccale et des ronflements nocturnes a bénéficié d'un protocole MARPE entièrement numérique. Un châssis en cobalt-chrome fabriqué par fusion sélective par laser incorporait une vis d'expansion Powerscrew (Tiger Dental, Autriche). Des guides chirurgicaux ont dirigé la mise en place des minivis et la réalisation des corticopunctures le long de la suture palatine médiane. L'activation a suivi un protocole en deux phases (0,17 mm/tour). Des CBCT ont été acquis avant le traitement et immédiatement après l'activation, avec une analyse tridimensionnelle incluant l'ouverture suturale médio-palatine et ptérygopalatine, l'épaisseur osseuse vestibulaire (BBT), l'inclinaison dentaire (DI), et la volumétrie des voies aériennes supérieures (VNN et VO).

Résultats : L'analyse CBCT révèle une ouverture suturale médio-palatine de type pyramidal (5,37 mm en antérieur, 4,16 mm en postérieur) et une désarticulation ptérygopalatine bilatérale asymétrique (3,62 mm à gauche, 2,42 mm à droite), accompagnée d'un élargissement nasal concomitant de 3,17 mm. Sur le plan dento-alvéolaire, les molaires d'ancrage présentent une vestibuloversion modérée (DI : −4,84°/molaire) et une diminution limitée de la BBT (−0,28 mm en moyenne), en l'absence de déhiscence. La volumétrie des voies aériennes supérieures objective une augmentation marquée du VNN (+3 572,55 mm^3) et du VO (+1 413,57 mm^3). L'évolution de l'AO-BO (−3,53 mm +0,10 mm) traduit une amélioration occlusale concomitante de la relation de Classe III. La patiente et son parent rapportent par ailleurs une amélioration de la respiration nasale, du sommeil et une réduction des épisodes de ronflement.

Abstract:

Introduction: Computer-aided design and manufacturing (CAD/CAM) technologies are reshaping dentofacial orthopedics. Digital planning of miniscrew-assisted rapid palatal expansion (MARPE) brings precision and reproducibility previously unattainable.

Materials and methods: A 17-year-old female patient with severe maxillary crowding, mouth breathing, and nocturnal snoring underwent a fully digital MARPE protocol. A selective laser-melted cobalt-chromium framework incorporated a PowerScrew expansion screw (Tiger Dental, Austria). Surgical guides directed miniscrew placement and corticopuncture along the midpalatal suture. Activation followed a two-phase protocol (0.17 mm/turn). CBCT scans were acquired before treatment and immediately after activation, with three-dimensional analysis of midpalatal and pterygopalatine sutural opening, buccal bone thickness (BBT), dental inclination (DI), and upper airway volumetry (VNN and VO).

Results: CBCT at T1 showed a pyramidal midpalatal opening (5.4 mm anteriorly, 4.2 mm posteriorly) and an asymmetric bilateral pterygopalatine disarticulation (3.6 mm left, 2.4 mm right), with 3.2 mm of nasal widening. The anchor molars showed moderate buccal tipping (DI: −4.8°/molar) and little change in BBT (−0.3 mm), without dehiscence. Airway volumes increased markedly. AO-BO moved from −3.5 to +0.1 mm. The patient and parent reported better nasal breathing and fewer snoring episodes.

Reçu le, 25/04/2026 ; Accepté le, 06/06/2026.

Discussion : Ce cas illustre la pertinence clinique du MARPE chez les patients en fin de croissance. Les protocoles entièrement numériques peuvent offrir une véritable alternative mini-invasive à l'expansion chirurgicale, avec des effets squelettiques transversaux et sagittaux documentés sur l'ensemble du complexe nasomaxillaire et ptérygopalatin, ainsi qu'un retentissement notable sur le volume des voies aériennes supérieures.

Mots clés:

MARPE, MARPE Numérique, CBCT, Conception Assistée Par Ordinateur, Technique D'expansion Palatine, Diagnostic Orthodontique, Expansion Squelettique, Corticopuncture

1.Introduction

Chez les patients en fin de croissance, l'interdigitation progressive de la suture médio-palatine et l'ossification croissante de ses tissus osseux suturaux et para-suturaux engendrent une résistance mécanique considérable à la disjonction des deux hémi-maxillaires. Ce processus de maturation a été décrit sur le plan histologique par Melsen [1], puis classifié sur le plan radiologique par imagerie CBCT selon la méthode de stadification proposée par Angelieri et al. [2]. Dans ce contexte, la disjonction maxillaire rapide conventionnelle à ancrage dento-porté (RPE) ne parvient souvent pas à produire un effet squelettique véritable : les forces d'expansion sont alors largement absorbées par le complexe dento-alvéolaire plutôt que par le système sutural [3,4]. Les effets indésirables qui en résultent sur le parodonte ont été quantifiés avec précision dans la littérature CBCT : des déhiscences osseuses vestibulaires constituent un constat fréquent au niveau des dents d'ancrage et justifient une surveillance clinique rigoureuse [3]. En revanche, l'expansion palatine rapide assistée par chirurgie (SARPE) a longtemps représenté le traitement de référence des déficits transversaux squelettiques sévères, contournant la résistance suturale par des ostéotomies soigneusement planifiées. Cependant, la morbidité postopératoire associée à cette intervention est de plus en plus documentée : dans une étude rétrospective récente Nowak et al. [5] rapportent des cas d'hémorragie, d'atteinte du nerf sous-orbitaire, de complications dentaires, de distraction asymétrique et de douleurs postopératoires sévères, soulignant ainsi que le SARPE n'est pas une procédure exempte de complications.
Chez les patients en fin de croissance ou adultes refusant l'option chirurgicale, la compensation dento-alvéolaire par appareillage multi-attaches s'est imposée comme une alternative séduisante, portée par un pragmatisme clinique compréhensible. L'instabilité et la récidive en constituent néanmoins un écueil bien documenté [6]. En limitant la correction au plan dentaire, la dysmorphose squelettique sous-jacente reste intacte.

Discussion: This case illustrates the clinical relevance of MARPE in late-growth patients. Fully digital protocols may offer a genuine minimally invasive alternative to surgical expansion. Beyond the documented transverse and sagittal skeletal effects across the nasomaxillary and pterygopalatine complex, a notable impact on upper airway volume may also be observed.

Keywords:

: MARPE, Custom-fabricated MARPE, CBCT, Computer-Aided Design, Palatal Expansion Technique, Orthodontic Diagnosis, Skeletal Expansion, Corticopuncture

1.Introduction

In post-pubertal patients, the progressive interdigitation of the midpalatal suture and the ongoing ossification of its sutural and parasutural bony tissues contribute to high resistance when attempting to separate the two maxillary halves. This maturation process was histologically documented by Melsen [1] and later classified radiographically through CBCT staging by Angelieri et al. [2]. Under these conditions, conventional tooth-borne RPE often fails to produce a true skeletal effect, with expansion forces largely absorbed by the dento-alveolar complex rather than the sutural system [3,4]. The resulting adverse effects on the periodontium have been well-quantified in the CBCT literature: buccal bone dehiscences are a common finding on the buccal aspect of anchor teeth and warrant careful clinical monitoring [3].

On the other hand, surgically assisted rapid palatal expansion (SARPE) has long constituted the gold standard for treating severe transverse skeletal discrepancies, bypassing sutural resistance through carefully planned osteotomies. However, post-operative complications have been increasingly documented: in a recent retrospective study, Nowak et al. [5] reported haemorrhage, infraorbital nerve damage, dental complications, asymmetric distraction, and severe post-operative pain in a significant proportion of patients, highlighting that SARPE is not a complication-free procedure.

When it comes to treating late adolescents or adults who decline the surgical approach, dento-alveolar compensation using modern self-ligating bracket systems has become a popular middle ground, reflecting a clinical philosophy that espouses pragmatism. However, instability and relapse are a common outcome [6]. When left to the dentition to compensate, the skeletal problem remains unaddressed; posterior maxillary teeth tip buccally, mandibular teeth tip lingually, masking the true transverse discrepancy beneath an apparent occlusal correction.

L'introduction de l'ancrage osseux au sein des dispositifs d'expansion palatine a constitué un tournant dans la prise en charge des déficiences transversales maxillaires, en repoussant notamment la limite d'âge. S'appuyant directement dans l'os palatin, les minivis détournent les forces orthopédiques de la denture pour les diriger vers l'os basal maxillaire, véritable cible de l'expansion orthopédique, ainsi que vers les structures craniofaciales voisines : plancher des fosses nasales, pillier zygomatique et processus ptérygoïdiens, comme en attestent les analyses par éléments finis [7]. Cette technique est communément désignée sous le terme de MARPE (l'expansion palatine rapide assistée par minivis). Elle associe deux, quatre ou davantage de minivis palatines, avec ou sans ancrage dentaire complémentaire. Décrite en 2010 pour la première fois par Lee et al. [8] sous la forme d'un dispositif à ancrage dento-osseux, conçu pour s'affranchir des résistances liées à la maturation suturale et aux limites de l'ancrage dentaire conventionnel. Seize ans après, la technologie MARPE poursuit son évolution, avec pour ambition d'élargir les indications en fonction de l'âge et d'optimiser les effets squelettiques. L'intégration récente du flux numérique CFAO et du CBCT aux protocoles orthodontiques a considérablement accéléré cette dynamique, ouvrant la voie à une conception d'appareils sur mesure et à une application des forces plus maîtrisée.
L'objectif de ce cas clinique est précisément de montrer comment l'exploitation rigoureuse des données probantes disponibles sur le MARPE, inscrite dans un protocole entièrement numérique, permet une planification précise et des résultats d'expansion squelettique reproductibles.

The introduction of skeletal anchorage into palatal expansion devices has fundamentally altered the management of maxillary transverse deficiency, primarily by extending the age at which non-surgical expansion remains viable. By anchoring directly into palatal bone, miniscrews redirect heavy orthopedic expansion forces away from the dentition and toward the maxillary basal bone — the primary target of orthopedic expansion, as well as neighbouring craniofacial structures, including the nasal cavity floor, the zygomatic buttress, and the pterygoid processes, as evidenced by finite element analyses [7].

This technique is broadly referred to as miniscrew-assisted rapid palatal expansion (MARPE). It combines two, four, or more palatal miniscrews with or without dental anchorage and was first introduced by Lee et al. [8] as a tooth-bone-borne device, primarily designed to overcome the limitations imposed by sutural maturation and conventional dental anchorage. Sixteen years on, MARPE technology continues to be refined, with the aim of further expanding age indications and maximising pure skeletal effects. The recent integration of CAD/CAM fabrication and cone-beam computed tomography into orthodontic workflows has accelerated this optimisation, enabling highly customized device design and more predictable force delivery.

The objective of this case report is to demonstrate how the systematic application of accumulated MARPE evidence to a fully digital workflow facilitates precise planning and reproducible skeletal expansion outcomes.

2. Rapport de Cas

2.1. Diagnostic et étiologie

Il s'agit d'une patiente âgée de 17 ans, sans antécédents dentaires notables, dont le motif de consultation principal était un encombrement dentaire et des canines ectopiques visibles au sourire. L'anamnèse a mis en évidence des ronflements chroniques et une gêne respiratoire nasale, une absence de l'anomalie chez la fratrie, associée au tableau clinique de respiration buccale chronique, suggère une composante fonctionnelle de l'étiologie de la déficience transversale, sans exclure pour autant une prédisposition héréditaire. La patiente était déjà suivie en ORL et programmée pour une adéno-amygdalectomie ; une concertation interdisciplinaire a conduit à réaliser l'expansion maxillaire en amont de l'intervention chirurgicale, conformément aux données de la littérature établissant un lien entre déficience transversale maxillaire, restriction des voies aériennes supérieures et troubles respiratoires du sommeil [9,10].

2.Case report:

2.1.Diagnosis and aetiology:

The patient is a 17-year-old female with no notable dental history, presenting with a chief complaint of crowded teeth and ectopic canines visible on smiling. Anamnesis revealed chronic snoring and difficulty in nasal breathing. The absence of the anomaly among her siblings, together with the clinical picture of chronic mouth breathing, suggests a functional component to the aetiology of the transverse deficiency, however this observation alone does not rule out a hereditary predisposition. The patient was already under ENT care and scheduled for adenotonsillectomy; interdisciplinary coordination led to performing maxillary expansion prior to surgery, in accordance with evidence linking maxillary transverse deficiency to upper airway restriction and sleep-disordered breathing [9,10].

L'analyse faciale (Fig. 1) n'a révélé aucune asymétrie franche au repos. Le tiers inférieur de la face présentait un schéma hyperdivergent, avec un profil latéral concave caractérisé par une lèvre supérieure rétrusée et retroussée, et un menton proéminent. L'analyse du sourire de face objectivait un excès gingival et des couloirs buccaux étroits. L'examen endobuccal et l'analyse des moulages numériques (Fig. 2) ont confirmé une déficience transversale squelettique se manifestant par un articulé croisé postérieur bilatéral, une relation molaire de classe III bilatérale, des incisives latérales en articulé croisé antérieur et des incisives centrales en bout à bout. Deux canines maxillaires ectopiques ont été relevées. L'analyse d'espace a mis en évidence un encombrement maxillaire sévère (-11,3 mm) et un encombrement mandibulaire modéré (-7,3 mm), associés à un décalage de la ligne médiane dentaire mandibulaire vers la gauche et à une deuxième prémolaire mandibulaire en sous-éruption.

Facial analysis (Fig. 1) revealed no gross asymmetry at rest. The lower facial third exhibited hyperdivergence, with a concave lateral profile characterized by a retrusive, an upper lip that is curled upward and a prominent chin. The frontal smile revealed gingival excess and narrow buccal corridors.

Intraoral examination and digital cast analysis (Fig. 2) confirmed a skeletal transverse deficiency manifested by bilateral posterior crossbite, a Class III molar relationship bilaterally, lateral incisors in anterior crossbite, and central incisors in edge-to-edge occlusion. Two ectopic maxillary canines were noted. Arch length analysis revealed severe maxillary crowding (−11.3 mm) and moderate mandibular crowding (−7.3 mm), with a left-shifted mandibular dental midline and an under-erupted mandibular second premolar.



Figure 1: photographies extra-orales et intra-orales pré-traitement.
Pre-processing extra-oral and intra-oral photographs.

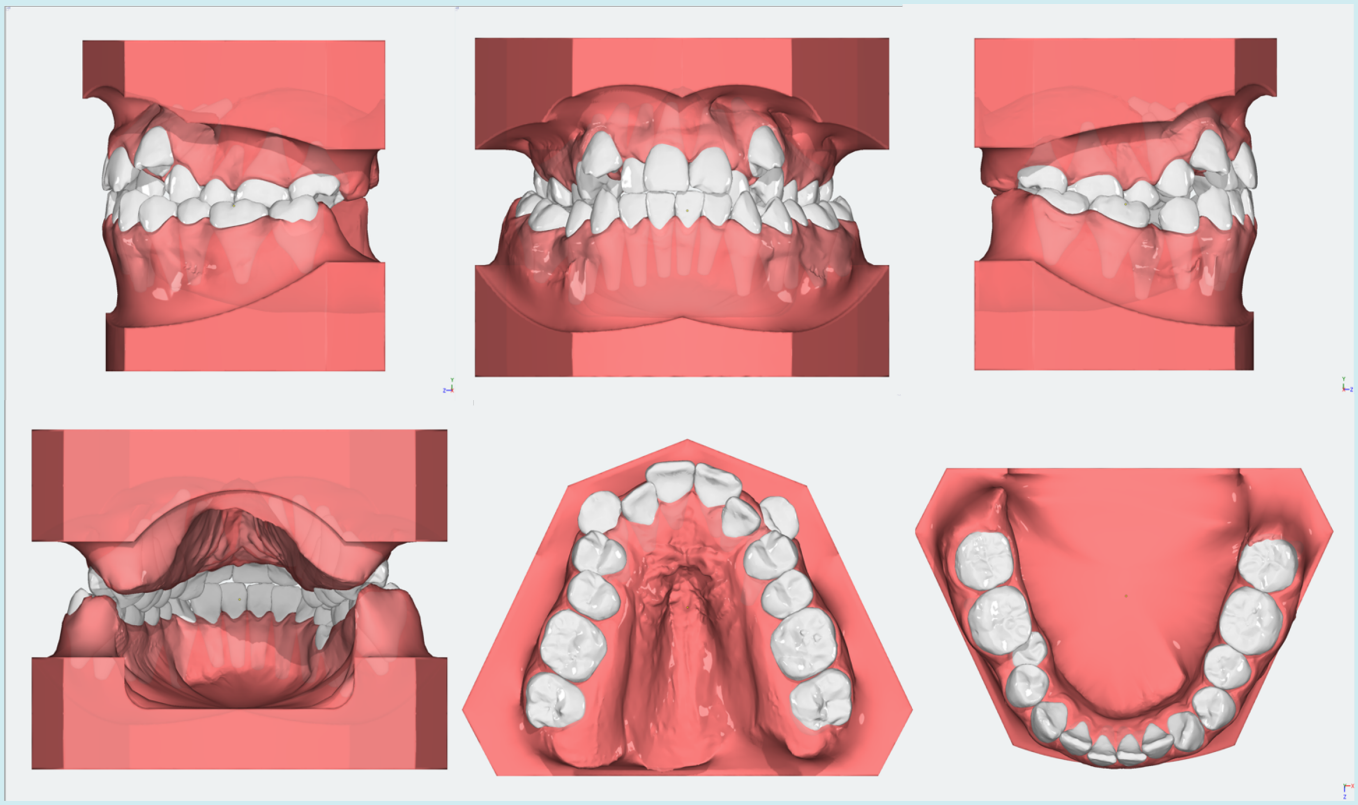

Figure 2: Modèles dentaires numériques pré-traitement.
Pre-treatment digital dental models

2.2. Analyse panoramique et CBCT

La reconstruction panoramique dérivée du CBCT (Fig. 4a) n'a mis en évidence ni lésion carieuse significative ni pathologie associée, avec un statut parodontal satisfaisant. On notait par ailleurs une opacification quasi totale du sinus maxillaire gauche, cohérente avec le diagnostic ORL de rhinite allergique et de cornets hypertrophiés.
L'ensemble des mesures transversales a été réalisé sur des coupes standardisées, en référence au plan sagittal médian défini par la ligne reliant l'épine nasale antérieure (ANS) et l'épine nasale postérieure (PNS) (Fig. 4b). La déficience transversale squelettique a été quantifiée selon l'analyse de l'Université de Pennsylvanie [11] ci-après désignée UPA, qui évalue les largeurs osseuses basales indépendamment de toute compensation dentaire.

2.2.Panoramic and CBCT analysis

The CBCT-derived panoramic reconstruction (Fig. 4a) revealed no significant carious lesions or associated pathology, and the periodontal status was deemed satisfactory. A near-total opacification of the left maxillary sinus was also noted, consistent with the ENT diagnosis of allergic rhinitis and hypertrophic turbinates.

All transverse measurements were performed on standardized sections referenced to the midsagittal plane, defined by the line connecting the anterior nasal spine (ANS) and the posterior nasal spine (PNS) (Fig. 4b). Skeletal transverse deficiency was quantified using the University of Pennsylvania Analysis (UPA) [11], which evaluates basal bone widths independently of any dental compensation.

La largeur osseuse basale maxillaire (Mx–Mx) a été mesurée à 52,89 mm au niveau de la jonction zygomato-maxillaire, et la largeur osseuse basale mandibulaire (MGJ–MGJ) à 56,43 mm au niveau de la jonction muco-gingivale correspondant à la crête WALA,sur une coupe coronale standardisée passant respectivement par la furcation des premières molaires maxillaires et mandibulaires. Le différentiel transversal maxillo-mandibulaire qui en résulte, de −3,54 mm, confirme l'existence d'une véritable déficience transversale squelettique (Fig. 3a–e). La largeur de la cavité nasale (Nc–Nc) définie comme la distance entre les points les plus latéraux de la corticale externe débordant la cavité nasale, a été mesurée à 31,69 mm sur la même coupe coronale.

Maxillary basal bone width (Mx–Mx) was measured at 52.89 mm at the zygomaticomaxillary junction, and mandibular basal bone width (MGJ–MGJ) at 56.43 mm at the mucogingival junction corresponding to the WALA ridge,on a standardized coronal section through the furcation of the maxillary and mandibular first molars respectively. The resulting maxillomandibular transverse differential of −3.54 mm confirmed a true skeletal transverse deficiency (Fig. 3a–e). Nasal cavity width (Nc–Nc), defined as the distance between the most lateral points of the outer cortical bone bordering the nasal cavity, was measured at 31.69 mm on the same coronal section.

Dans le but de caractériser la composante dento-alvéolaire de l'expansion ainsi que l'intégrité de l'os vestibulaire des dents d'ancrage, des mesures dento-alvéolaires ont été évaluées selon le protocole de Solano Mendoza et al. [25]. L'épaisseur osseuse vestibulaire (BBT) a été définie comme la distance entre le bord externe de la corticale vestibulaire et le centre de la face vestibulaire de la racine. Elle a été mesurée sur une coupe axiale au niveau de la trifurcation de la première molaire, sur quatre repères par hémi-arcade : la première prémolaire (PM1), la deuxième prémolaire (PM2), la racine mésio-vestibulaire (MB-M1) et la racine disto-vestibulaire de la première molaire (DB-M1) (Fig 5.a). L'inclinaison dentaire au niveau molaire (DI) a été définie comme l'angle formé par l'intersection des tangentes passant par les cuspides vestibulaires et palatines des premières molaires controlatérales, sur une coupe coronale (Fig 5.b).

To characterize the dentoalveolar component of the expansion and the integrity of the buccal bone of the anchorage teeth, dentoalveolar measurements were performed according to the protocol of Solano Mendoza et al. [25]. Buccal bone thickness (BBT) was defined as the distance between the outer border of the buccal cortical plate and the center of the buccal surface of the root. It was measured on an axial section at the level of the first molar trifurcation, at four landmarks per hemiarch: the first premolar (PM1), the second premolar (PM2), and the mesiobuccal (MB-M1) and distobuccal (DB-M1) roots of the first molar (Fig. 5a). Dental inclination at the molar level (DI) was defined as the angle formed by the intersection of the tangents passing through the buccal and palatal cusps of the contralateral first molars, on a coronal section (Fig. 5b).

En l'absence de téléradiographie de profil conventionnelle, l'analyse de Jacobson a été réalisée sur une reconstruction 2D (MIP dérivée du plan sagittal médian). La valeur AO-BO initiale de −3,53 mm était cohérente avec le contexte clinique de classe III documenté (Fig. 3f). Cette valeur est rapportée à titre descriptif. La maturation de la suture médio-palatine, évaluée selon la méthode de stadification d'Angelieri [2], a objectivé un stade D, caractérisé par l'absence de trait sutural visible dans la région postérieure, témoignant d'une fusion osseuse partielle (Fig. 4b–c).

In the absence of a conventional lateral cephalogram, the Jacobson analysis (Wits appraisal) was performed on a 2D reconstruction via a maximum-intensity projection (MIP) derived from the midsagittal plane. The initial AO–BO value of −3.53 mm was consistent with the documented clinical Class III context (Fig. 3f). This value is reported for descriptive purposes only.
Midpalatal suture maturation, assessed using the Angelieri staging method [2], demonstrated Stage D, characterized by the absence of a visible sutural line in the posterior region, indicating partial bony fusion (Fig. 4b–c).

L'ensemble des mesures CBCT a été réalisé sur le logiciel BlueSkyPlan (BlueSky Bio LLC, Grayslake, IL, USA).

All CBCT measurements were performed using BlueSkyPlan software (BlueSky Bio LLC, Grayslake, IL, USA).

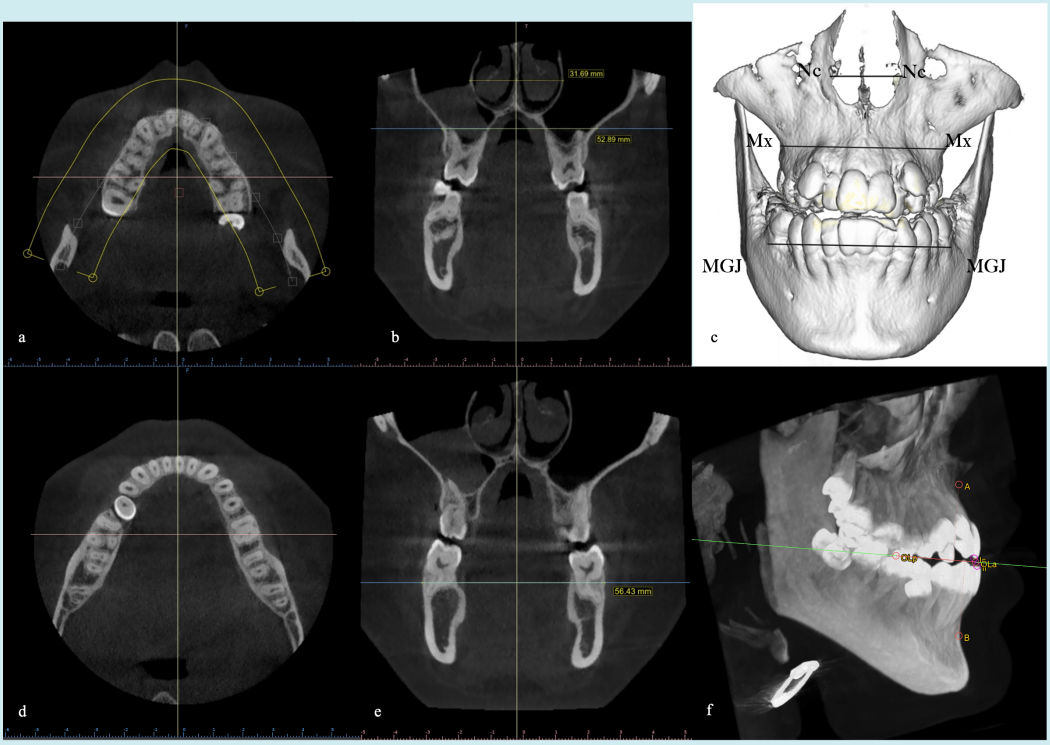

Figure 3: Analyse squelettique transversale et antéro-postérieure sur CBCT en pré-traitement (T0). (a) Vue axiale de l'arcade maxillaire ; le plan coronal de référence passe par la trifurcation des premières molaires maxillaires (niveau de la mesure b). (b) Coupe coronale, perpendiculaire au plan sagittal médian : largeur de la cavité nasale (Nc–Nc, 31,69 mm) et largeur osseuse maxillaire au niveau des points jugaux (Mx–Mx, 52,89 mm). (c) Reconstruction volumique 3D avec les points de référence de l'analyse transversale de UPA [11] : point maxillaire (Mx) et jonction muco-gingivale mandibulaire (MGJ). (d) Vue axiale de l'arcade mandibulaire ; le plan coronal de référence passe par les centres de résistance des premières molaires mandibulaires (niveau de la mesure e). (e) Coupe coronale : largeur osseuse mandibulaire au niveau de la MGJ (MGJ–MGJ, 56,43 mm). (f) Analyse de Jacobson: les projections perpendiculaires des points A et B sur le plan occlusal quantifient l'écart squelettique antéro-postérieur.

Pre-treatment transverse and anteroposterior skeletal analysis on CBCT (T0).** (a) Axial view of the maxillary arch; the reference coronal plane passes through the trifurcation of the maxillary first molars, corresponding to the level of measurement shown in panel (b). (b) Coronal section perpendicular to the midsagittal plane: nasal cavity width (Nc–Nc, 31.69 mm) and maxillary skeletal width at the jugal points (Mx–Mx, 52.89 mm). (c) Three-dimensional volumetric reconstruction showing the reference landmarks used in the UPA transverse analysis [11]: the maxillary point (Mx) and the mandibular mucogingival junction (MGJ). (d) Axial view of the mandibular arch; the reference coronal plane passes through the centers of resistance of the mandibular first molars, corresponding to the level of measurement shown in panel (e). (e) Coronal section: mandibular skeletal width at the level of the MGJ (MGJ–MGJ, 56.43 mm). (f) Jacobson analysis: perpendicular projections of points A and B onto the occlusal plane quantify the anteroposterior skeletal discrepancy.



Figure 4: Évaluati on de la maturation de la suture médio-palatine selon Angelieri [2]. (a) Reconstruction panoramique dérivée du CBCT. (b) Coupe sagittale médiane : la ligne de référence ANS–PNS passe par le centre du palais osseux et oriente le plan axial. (c) Coupe axiale au niveau défini en (b) ; la flèche désigne la suture médio-palatine, indiquant une fusion postérieure correspondant au stade D.

Assessment of midpalatal suture maturation according to Angelieri [2].** (a) Panoramic reconstruction derived from CBCT imaging. (b) Midsagittal section: the ANS–PNS reference line passes through the center of the bony palate and determines the orientation of the axial plane. (c) Axial section at the level defined in panel (b); the arrow indicates the midpalatal suture, showing posterior fusion consistent with stage D.

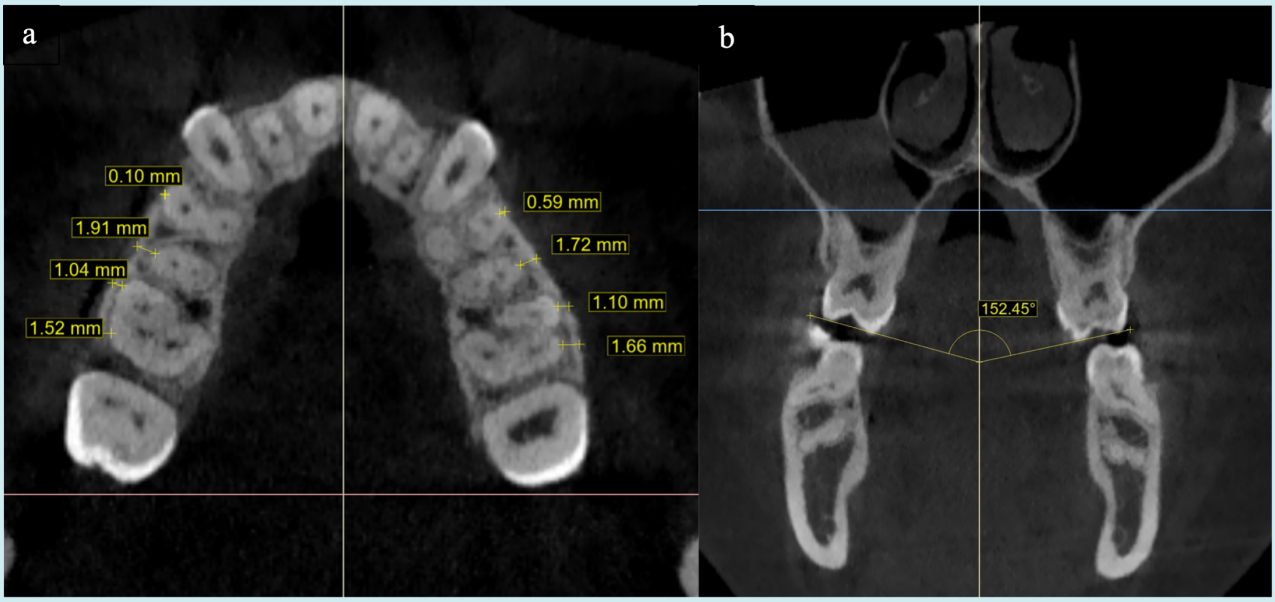

Figure 5: Analyse dento-alvéolaire sur CBCT pré-activation (T0) (a) Coupe axiale au niveau de la trifurcation de la première molaire : épaisseur osseuse vestibulaire (BBT) mesurée aux quatre repères par hémi-arcade (PM1, PM2, MB-M1, DB-M1). (b) Coupe coronale : inclinaison dentaire molaire (DI), définie par l'angle formé par les tangentes passant par les cuspides vestibulaires et palatines des premières molaires controlatérales.

Pre-activation dentoalveolar analysis on CBCT (T0).** (a) Axial section at the level of the trifurcation of the first molar: buccal bone thickness (BBT) measured at four reference sites in each hemiarch (PM1, PM2, MB-M1, and DB-M1). (b) Coronal section: molar dental inclination (DI), defined as the angle formed by the tangents passing through the buccal and palatal cusps of the contralateral first molars.

2.3. Objectifs de traitement

Les objectifs du traitement ont été définis en regard de la dysmorphose transversale squelettique et de ses répercussions fonctionnelles : (1) obtenir une correction orthopédique de la déficience transversale maxillaire par une expansion squelettique, avec un minimum d'effet dento-alvéolaire tout en respectant l'intégrité parodontale ; (2) résoudre l'encombrement maxillaire et créer l'espace nécessaire à l'accommodation des canines ectopiques ; (3) contribuer à l'élargissement de la cavité nasale à titre de bénéfice fonctionnel adjuvant, au regard des antécédents d'obstruction des voies aériennes supérieures ; (4) améliorer l'esthétique du sourire par l'élargissement des couloirs buccaux ; (5) assurer la pérennité des résultats.

2.4. Alternatives thérapeutiques

La correction chirurgicale du maxillaire étroit demeure la référence en termes d'efficacité et de stabilité à long terme. Toutefois, compte tenu de son caractère invasif, de son coût élevé et de la morbidité qui lui est associée [12], cette option a été jugée disproportionnée pour une patiente de 17 ans.

2.3.Treatment objectives:

Treatment goals were defined in relation to the transverse skeletal problem and its functional consequences: (1) achieve orthopaedic correction of the transverse maxillary deficiency through true skeletal expansion, with minimal dentoalveolar tipping and preservation of periodontal integrity; (2) resolve maxillary crowding and create the space required to accommodate the ectopic canines; (3) contribute to nasal cavity widening as an adjunctive functional benefit, in light of the patient's history of upper airway obstruction; (4) improve smile aesthetics by widening buccal corridors; (5) ensure long-term stability of the results.

2.4. Treatment alternatives

Surgical correction of the constricted maxilla remains the gold standard in terms of efficacy and post-treatment stability. However, given its invasive nature, significant cost, and reported morbidity [12], it was judged disproportionate for a 17-year-old patient.

La compensation dento-alvéolaire par appareillage multi-attaches associée à des extractions bilatérales a été envisagée comme alternative de camouflage. Cette approche ne traite ni l'étiologie squelettique sous-jacente ni la dimension des voies aériennes, et repose principalement sur une version dentaire qui expose au risque de déhiscences osseuses vestibulaires, de récessions gingivales et de récidive post-traitement, en particulier chez les patients adultes [13, 14]. Par ailleurs, l'extraction de prémolaires aurait accentué un profil déjà concave.
Le MARPE a finalement été retenu, eu égard à la sévérité de la déficience transversale squelettique, à l'âge de la patiente et à la mise en évidence d'un stade D de maturation suturale au CBCT, qui rend les méthodes conventionnelles moins prévisibles. Les travaux publiés récemment s'accordent à reconnaître le MARPE comme une alternative non chirurgicale fiable chez les patients en fin de croissance [15], permettant une correction orthopédique du maxillaire avec un retentissement dento-alvéolaire et parodontal limité.

Dentoalveolar compensation through fixed appliance therapy and bilateral extraction was considered as a camouflage alternative. This approach addresses neither the underlying skeletal aetiology nor the airway dimension, and relies heavily on dental tipping, which has been associated with buccal bone dehiscence, gingival recession, and post-treatment relapse, particularly in adult patients [13,14]. Furthermore, premolar extraction would have further flattened an already concave profile.

MARPE was ultimately selected given the severity of the skeletal transverse deficiency, the patient's age, and the CBCT finding of midpalatal suture Stage D; indicating partial posterior fusion that renders conventional RPE unpredictable. A growing body of evidence has established MARPE as a viable non-surgical alternative for late adolescent and adult patients in this clinical context [15], achieving orthopaedic maxillary correction with minimal dentoalveolar and periodontal repercussions.

2.5. Flux numérique

2.5.1. Acquisition des données

Un modèle numérique maxillaire a été obtenu par empreinte optique à l'aide d'un scanner intra-oral (Aoralscan, Shining 3D, Hangzhou, Chine). Un CBCT pré-traitement a été réalisé avec l'unité Hyperion X5 (MyRay, Imola, Italie) dans le respect du principe ALARA [16], avec un champ de vue restreint (10 × 10 cm) centré sur le maxillaire. Les fichiers STL (Stereolithography) et DICOM (Digital Imaging and Communications in Medicine) ont ensuite été recalés dans le logiciel OnyxCeph$^{3™}$ (Image Instruments GmbH, Chemnitz, Allemagne). Cette superimposition combine la résolution élevée des tissus mous palatins et des surfaces dentaires fournie par l'empreinte optique avec l'anatomie osseuse volumétrique issue du CBCT, permettant l'identification des structures critiques lors de la planification virtuelle [17].

2.5.2. Position des minivis

Des impératifs biomécaniques ont guidé la planification virtuelle : un positionnement plus postérieur a été retenu afin de diriger les forces orthopédiques vers les structures résistantes zygomato-maxillaires et ptérygo-maxillaires, favorisant ainsi un schéma d'expansion plus parallèle et limitant l'ouverture en V associée à un ancrage exclusivement antérieur [18].

2.5. Digital workflow

2.5.1. Data acquisition

A maxillary digital model was obtained with an intraoral scanner (Aoralscan, Shining 3D, Hangzhou, China), and a pre-treatment CBCT was acquired with a Hyperion X5 unit (MyRay, Imola, Italy) under the ALARA principle [16], using a small field of view (10 × 10 cm) centred on the maxilla. The STL (Stereolithography) and DICOM (Digital Imaging and Communications in Medicine) datasets were co-registered in OnyxCeph$^{3™}$ (Image Instruments GmbH, Chemnitz, Germany). This superimposition combines the high-resolution rendering of palatal soft tissues and tooth surfaces provided by the intraoral scan with the volumetric osseous anatomy from the CBCT, allowing the identification of critical structures during virtual planning [17].

2.5.2. Miniscrew position

Virtual planning prioritized biomechanical efficiency. A more posterior placement was selected to direct orthopedic forces toward the resistant zygomaticomaxillary and pterygomaxillary structures, promoting a more parallel expansion pattern and reducing the V-shaped opening associated with anterior-only anchorage [18].

Quatre minivis ont été planifiées. Deux vis antérieures (1,8 × 17 mm, acier inoxydable) ont été positionnées dans la zone T palatine, région reconnue pour ses qualités osseuses favorables en termes de quantité et de densité. Une convergence mésiale a été intégrée afin de maximiser la longueur intra-osseuse des vis et d'éviter tout contact avec la muqueuse palatine. Deux vis postérieures (droite : 1,8 × 14 mm ; gauche : 1,8 × 12 mm, acier inoxydable) ont été positionnées en inter-radiculaire entre les premières et deuxièmes molaires, secteur dans lequel la hauteur osseuse médio-palatine aurait été insuffisante pour un engagement osseux adéquat (Fig. 6).
En antérieur, les vis engageaient les deux corticales palatine et celle du plancher nasal. En postérieur, les apex filetés prenaient appui sur la corticale du plancher du sinus maxillaire, tout en respectant l'intégrité de la membrane sinusienne (Fig. 6c).

Four miniscrews were planned. Two anterior screws (1.8 × 17 mm, stainless steel) were positioned in the T-zone of the palate, a region recognized for its favorable bone quantity and quality. Medial convergence was incorporated to maximize intraosseous screw length and to avoid impingement on the steep lateral palatal walls. Two posterior screws (right: 1.8 × 14 mm; left: 1.8 × 12 mm, stainless steel) were positioned interradicularly between the first and second molars, where mid-palatal bone height would have been insufficient for adequate bony engagement (Fig. 6).
Anteriorly, the screws engaged both the palatal cortex and the nasal floor cortex bicortically. Posteriorly, the apical threads were embedded in the cortical floor of the maxillary sinus while preserving the integrity of the sinus membrane (Fig. 6c).

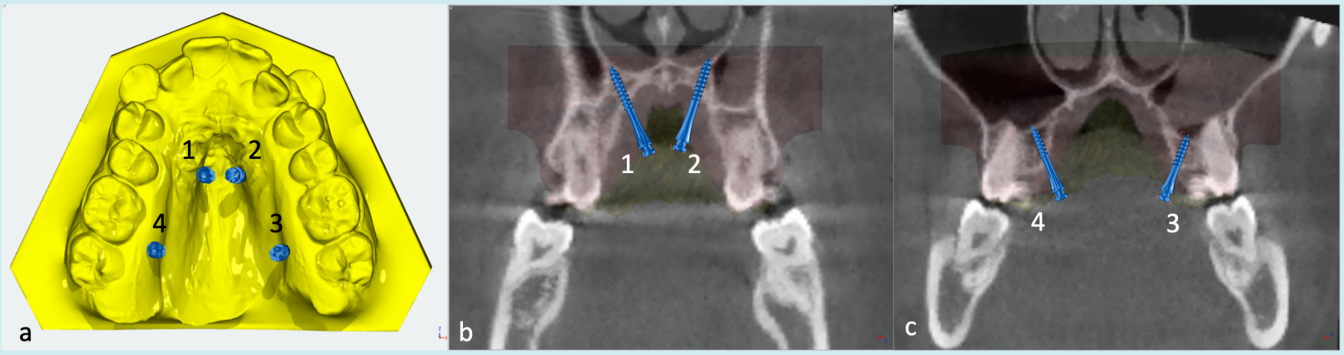

Figure 6: Planification de l'engagement bicortical des minivis, adapté à l'anatomie régionale. (a) Vue occlusale de la conception numérique de l'appareil (en jaune) sur le modèle dentaire maxillaire, illustrant la position des quatre minivis : paire antérieure (1 : droite ; 2 : gauche) en position paramédiane par rapport à la suture médio-palatine, et paire postérieure (3 : droite ; 4 : gauche) en position inter-radiculaire entre les premières et secondes molaires maxillaires. (b) Coupe coronale CBCT au niveau des minivis antérieures, montrant l'engagement sur les deux corticales : palatine et plancher nasal, avec une protrusion apicale minimale dans la cavité nasale. (c) Coupe coronale CBCT au niveau des minivis postérieures, montrant l'engagement sur les deux corticales : palatine et plancher du sinus maxillaire; les apex filetés étant ancrés dans la corticale du plancher sinusien, la membrane sinusienne demeurant intègre.

Planning of bicortical miniscrew engagement adapted to the regional anatomy.** (a) Occlusal view of the digital appliance design (shown in yellow) on the maxillary dental model, illustrating the position of the four miniscrews: the anterior pair (1: right; 2: left) placed paramedian to the midpalatal suture, and the posterior pair (3: right; 4: left) placed interradicularly between the maxillary first and second molars. (b) Coronal CBCT section at the level of the anterior miniscrews, showing engagement of both cortices—the palatal cortex and the nasal floor—with minimal apical protrusion into the nasal cavity. (c) Coronal CBCT section at the level of the posterior miniscrews, showing engagement of both cortices—the palatal cortex and the floor of the maxillary sinus; the threaded tips are anchored in the cortical bone of the sinus floor, while the sinus membrane remains intact.

2.5.3. Conception de l'appareillage

Suite au positionnement virtuel des minivis, l'armature reliant les vis au dispositif d'expansion a été conçue. Un ancrage mixte dento-osseux a été retenu afin de traiter simultanément la composante dento-alvéolaire de l'articulé croisé (Fig. 7a). Le PowerScrew de 14 mm (Tiger Dental, Autriche), vis télescopique à double bras, a été sélectionné comme vérin d'expansion.

2.5.3.appliance design

Following virtual miniscrew positioning, the MARPE framework connecting the screws to the expansion device was designed. A hybrid (bone- and tooth-borne) design was selected to simultaneously address the dentoalveolar component of the crossbite (Fig. 7a).
A 14 mm powerscrew (tiger dental, Austria) which is a double-arm telescopic screw was chosen as the expansion screw;

Ce dispositif présente plusieurs avantages par rapport aux vérins conventionnelles de type Hyrax ou MSE : (1) son corps hexagonal compact s'adapte aux palais profonds et à voûte haute ; (2) sa clé d'activation présente une moindre susceptibilité à la déformation et à la fracture ; (3) son écrou hexagonal amovible peut être remplacé en cours de traitement pour des incréments d'activation plus importants (Fig. 8b–e).
L'armature a été fabriquée par fusion sélective par laser (poudre cobalt-chrome) et soudée au laser sur le Power-Screw (Fig. 8b).

2.5.4. Guides chirurgicaux pour la pose des minivis et les corticopunctures

Trois guides chirurgicaux ont été conçus : deux dédiés à la mise en place des quatre minivis et un dédié à la cortico-ponction, tous destinés à transférer de manière fidèle la position et l'angulation planifiées virtuellement pour chaque perforation. Afin d'éviter toute interférence mécanique entre les cylindres d'insertion en antérieur, le guide de minivis antérieur a été scindé en deux composantes appariées (Fig. 7b–c).
Vu l'état de maturation de la suture médio-palatine, une résistance importante à l'ouverture suturale était prévisible. Un guide de corticopuncture a donc été planifié, comportant huit perforations espacées de 2 mm, distribuées le long de la suture médio-palatine en évitant le canal naso-palatin en antérieur, conformément au protocole décrit par Suzuki et al. [19] (Fig. 7d ; Fig. 8). Ce protocole poursuit un double objectif : affaiblir mécaniquement l'interdigitation suturale et induire le phénomène d'accélération régionale (RAP), initialement décrit par Frost [20], afin d'accélérer le remodelage osseux local et de faciliter la séparation suturale.

there are several advantages of this latter compared to the conventional jackscrews such as the hyrax-type or MSE (1) it has a compact hexagonal body that can be accommodated in deep and high palates; (2) the activation key is less likely to bend and fracture; (3) it has a removable hexagonal nut which can be swapped mid-treatment for larger activations (figure 8. b-e).
The framework was fabricated by selective laser melting (cobalt-chromium powder) and laser-soldered to the Powerscrew (Fig. 8b).

2.5.4. Surgical guides for miniscrew placement and corticopunctures

Three surgical guides were digitally designed, two dedicated to the placement of the four miniscrews and one dedicated to the corticopuncture procedure, all intended to faithfully transfer the virtually planned position and angulation of each perforation. To avoid mechanical interference between the insertion cylinders anteriorly, the miniscrew guide was split into two paired components (Fig. 7b–c).
Because the patient presented a stage D midpalatal suture according to the Angelieri classification, substantial resistance to sutural opening was anticipated. A corticopuncture guide was therefore planned and featured eight perforations, 2 mm apart, distributed along the midpalatal suture line avoiding the retroincisal canal anteriorly, in accordance with the protocol described by Suzuki et al. [19] (Fig. 7d; Fig. 8). The aim was twofold: to mechanically weaken sutural interdigitation and to elicit the regional acceleratory phenomenon (RAP) initially described by Frost [20], thereby accelerating local bone remodelling and facilitating sutural separation.

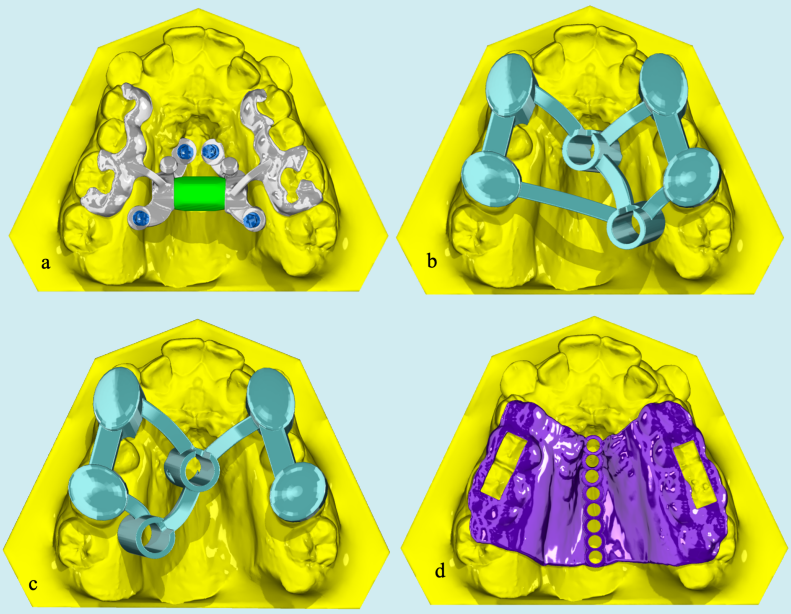

Figure 7: Conception virtuelle des composants du MARPE et des guides chirurgicaux. (a) Appareil MARPE planifié, avec les quatre minivis (en bleu) et la vis d'expansion centrale (en vert). (b, c) Guides d'insertion des minivis droit et gauche. (d) Guide de corticopuncture présentant huit canaux de perforation alignés le long de la suture médio-palatine.

Virtual design of the MARPE components and surgical guides.** (a) Planned MARPE appliance with the four miniscrews shown in blue and the central expansion screw shown in green. (b, c) Right and left miniscrew insertion guides. (d) Corticopuncture guide featuring eight perforation channels aligned along the midpalatal suture.



Figure 8: Composants fabriqués par FAO à partir du flux numérique (a) Guide de corticopuncture imprimé en 3D. (b) Appareil MARPE en place sur le modèle maxillaire imprimé ; le châssis métallique présente des crochets destinés aux élastiques de masque facial (flèches). (c) Guides d'insertion des minivis droit et gauche, et clé d'activation. (d) Appareil en cours d'activation simulée : la forme hexagonale de la clé assure une prise optimale et minimise les risques de glissement et de fracture. (e) Guides de minivis positionnés sur l'appareil, au niveau du modèle de travail.

Components fabricated using computer-aided manufacturing as part of the digital workflow.** (a) Three-dimensionally printed corticopuncture guide. (b) MARPE appliance positioned on the printed maxillary model; the metal framework includes hooks for facemask elastics (arrows). (c) Right and left miniscrew insertion guides and activation key. (d) Appliance during simulated activation: the hexagonal shape of the key provides optimal grip and minimizes the risks of slippage and fracture. (e) Miniscrew insertion guides positioned on the appliance on the working model.

2.6. Procédure clinique et protocole d'activation

D'abord, l'essayage de l'appareil MARPE a confirmé sa mise en place passive et la concordance des guides imprimés avec les sites planifiés. Ensuite, une anesthésie locale a été administrée avec de l'articaïne à 4 % et de l'épinéphrine à 1 : 100 000, infiltrée au niveau de la région nasopalatine en antérieur et bilatéralement au niveau du foramen palatin postérieur.

Les corticopunctures ont été effectuées, guide chirurgical en place, à l'aide d'un foret pilote de 1,8 mm monté sur moteur implantaire (Implantmed Plus & Classic, W&H), sous irrigation saline abondante (Fig. 9a). À chaque site, une minivis de 12 mm a été insérée puis retirée progressivement afin de créer des points de fragilisation réduisant ainsi la résistance suturale (Fig. 9b). L'appareil MARPE a ensuite été scellé avec du composite bite-block. Les guides d'insertion à appui dentaire ont été positionnés tour à tour sur l'appareil pour assurer la stabilité lors de la séquence de forage, et les quatre minivis définitives ont été mis en place à un couple d'insertion maximal de 30 Ncm (Fig. 9c–d). En postopératoire, un antalgique et un bain de bouche à la chlorhexidine à 0,12 % ont été prescrits.

2.6.Clinical Procedure and Activation Protocol

First, the MARPE appliance was fitted intraorally to verify passive seating of the framework and to confirm correspondence between the printed insertion guides and the planned miniscrew sites. Local anaesthesia was administered with 4% articaine and 1:100,000 epinephrine, infiltrated at the nasopalatine region anteriorly and bilaterally at the greater palatine foramen.

Corticopunctures were performed with the surgical guide in place, using a 1.8 mm pilot drill mounted on an implant motor (Implantmed Plus & Classic, W&H) under copious saline irrigation (Fig. 9a). At each pilot site, a 12 mm miniscrew was inserted and slowly withdrawn to create weakness points reducing sutural resistance (Fig. 9b). The MARPE device was then bonded with a bite-block composite covering the occlusal surfaces. The tooth-supported insertion guides were positioned sequentially over the framework to ensure stability during the drilling sequence, and the four definitive miniscrews were inserted at a maximum insertion torque of 30 Ncm (Fig. 9c–d). Postoperative care included an analgesic and 0.12% chlorhexidine mouthwash.

L'activation a commencé le jour de la pose de l'appareil. Le protocole initial consistait en trois activations par jour (0,17 mm par tour, soit 0,51 mm/jour) jusqu'à l'apparition d'un diastème inter-incisif, constaté cliniquement lors du contrôle à deux semaines ; la patiente signalait simultanément une diminution perceptible de la résistance lors des activations. Le protocole a alors été ramené à deux activations par jour (0,34 mm/jour) et poursuivi jusqu'à l'obtention d'une légère surcorrection de l'articulé croisé postérieur. En fin de phase active, la vis d'expansion a été immobilisée au composite fluide pour la période de contention, avec une durée minimale de six mois conformément aux recommandations en vigueur [21]. La patiente a été convoquée quinze jours après la dernière activation pour la mise en place d'un appareillage multi-attaches visant à fermer le diastème et à aligner la denture.

Activation began on the day of appliance delivery. The initial protocol consisted of three activations per day (0.17 mm per turn, 0.51 mm/day) until the appearance of an interincisal diastema, observed clinically at the two-week follow-up; the patient simultaneously reported a perceptible reduction in resistance during activation. The protocol was then reduced to two activations per day (0.34 mm/day) and continued until slight overcorrection of the posterior crossbite was achieved. At the end of the active phase, the expansion screw was locked with flowable composite for the retention period, with a minimum retention duration of 6 months in accordance with current recommendations [21]. The patient was scheduled 15 days after the last activation for placement of a comprehensive fixed appliance to close the diastema and align the dentition.



Figure 9: Séquence clinique de la pose du MARPE. (a) Corticopuncture réalisée à l'aide d'un foret pilote de 1,8 mm à travers le guide chirurgical. (b) Vue occlusale après corticopuncture et fragilisation suturale par minivis, avec les huit perforations distribuées le long de la suture médio-palatine. (c) Guide chirurgical à appui dentaire en place lors de l'insertion des minivis définitives. (d) Vue occlusale finale de l'appareil MARPE scellé en position.

Clinical sequence of MARPE placement.** (a) Corticopuncture performed using a 1.8-mm pilot drill through the surgical guide. (b) Occlusal view after corticopuncture and miniscrew-assisted sutural weakening, showing the eight perforations distributed along the midpalatal suture. (c) Tooth-supported surgical guide in place during insertion of the definitive miniscrews. (d) Final occlusal view of the MARPE appliance cemented in position.

3. Résultats de traitement

À T1 (post-activation), un second CBCT a été réalisé selon les mêmes paramètres d'acquisition, plans de référence et protocoles de mesure que le bilan initial.

3.Treatment Results

A second CBCT was acquired at T1 (post-activation) using parameters identical to the pre-treatment scan, the same reference planes and measurement protocols were applied.

Une expansion squelettique significative a été obtenue à la fin de la phase active de 30 jours. L'ouverture de la suture médio-palatine a été mesurée à trois niveaux antéro-postérieurs : 5,37 mm au niveau de l'ANS, 5,07 mm au niveau des premières molaires et 4,16 mm au niveau du PNS (Fig. 11a). L'ouverture de la suture ptérygo-palatine (PPSS) a été mesurée bilatéralement sur la coupe axiale CBCT post-activation, comme la distance entre le bord postérieur du canal grand palatin et l'aspect supéro-latéral de la lame médiale du processus ptérygoïdien [18,40], soit 3,62 mm à gauche et 2,42 mm à droite (Fig. 11a). La largeur osseuse basale maxillaire (Mx–Mx) a progressé à 58,88 mm (Δ = +5.99 mm), et la largeur de la cavité nasale à 34,86 mm (Δ = +3,17 mm) (Fig. 11b).

Sur le plan clinique, l'articulé croisé postérieur bilatéral a été corrigé, avec résolution secondaire de la déviation latérale mandibulaire responsable du décalage de la ligne médiane initial (Fig. 10d–f). Le diastème médian post-activation, signe pathognomonique de la séparation suturale médio-palatine, était visible au sourire, et l'élargissement des couloirs buccaux traduisait le gain transversal d'arcade (Fig. 10b). L'analyse de Jacobson à T1 mesurait +0,10 mm (Fig. 11c), les valeurs à T0 et T1 ainsi que les différentiels correspondants sont résumés dans le Tableau 1.

L'analyse dento-alvéolaire révèle une réduction modérée de l'épaisseur osseuse vestibulaire (BBT) à l'ensemble des repères étudiés (Tableau 2, Fig. 11e-f). La diminution la plus marquée est observée au niveau de la racine mésio-vestibulaire de la première molaire (MB-M1 : −0,61 mm à gauche, −0,42 mm à droite). La BBT de PM1 gauche était de 0,10 mm à T0 traduisant une corticale préexistante fine, indépendante du traitement. Aucune valeur n'atteint 0 mm à T1, excluant toute déhiscence franche. L'inclinaison dentaire au niveau molaire (DI) diminue de 152,45° à 142,78° (Δ = −9,67°, soit −4,84° par molaire), traduisant une vestibuloversion modérée des dents d'ancrage (Tableau 2).

L'analyse volumétrique des voies aériennes supérieures a été réalisée selon le protocole de Izuka et al. [39], adapté aux limites du champ volumique (10×10 cm, ALARA) (Fig. 13a-d). Le volume des fosses nasales et du nasopharynx (VNN) a été définie par : une limite supérieure correspondant à la dernière coupe axiale précédant la fusion du septum nasal avec la paroi pharyngée (vue sagittale) ; limite inférieure définie par le plan palatin (ANS-PNS) ; limite postérieure constituée par la paroi pharyngée postérieure ; limite antérieure correspondant aux cavités nasales. Le volume de l'oropharynx (VO) a été délimité par :

Significant skeletal expansion was achieved by the end of the 30-day active phase. Midpalatal suture splitting was measured at three anteroposterior levels: 5.37 mm at the ANS, 5.07 mm at the first molars, and 4.16 mm at the PNS (Fig. 11a). Pterygopalatine suture split (PPSS) was measured bilaterally on the post-activation axial CBCT as the distance from the posterior border of the greater palatine canal to the superolateral aspect of the medial pterygoid plate [18,40], measuring 3.62 mm on the left and 2.42 mm on the right (Fig. 11a). Maxillary basal bone width (Mx–Mx) increased to 58.88 mm (Δ = +5.99 mm), and nasal cavity width to 34.86 mm (Δ = +3.17 mm) (Fig. 11b).

Clinically, the bilateral posterior crossbite was corrected, with secondary resolution of the mandibular lateral deviation responsible for the initial midline shift (Fig. 10d–f). The post-activation median diastema, a telling sign of midpalatal sutural separation, was visible on smiling, and the buccal corridors widened, reflecting the transverse arch gain (Fig. 10b). The Wits appraisal at T1 measured +0.10 mm (Fig. 10c), coinciding clinically with spontaneous resolution of the anterior crossbite and Class III occlusal relationship without adjunctive facemask therapy. T0 and T1 values with corresponding differentials are summarized in Table 1.

Dentoalveolar analysis revealed a moderate reduction in buccal bone thickness (BBT) at all landmarks examined (Table 2, Fig. 11e–f). The most marked reduction was observed at the mesiobuccal root of the first molar (MB-M1: −0.61 mm on the left, −0.42 mm on the right). BBT at the left PM1 was 0.10 mm at T0, reflecting a pre-existing thin cortical plate independent of the treatment. No value reached 0 mm at T1, excluding any frank dehiscence. Dental inclination at the molar level (DI) decreased from 152.45° to 142.78° (Δ = −9.67°, i.e. −4.84° per molar), reflecting moderate buccal tipping of the anchorage teeth (Table 2).

Volumetric analysis of the upper airway was performed according to the protocol of Izuka et al. [39], adapted to the constraints of the 10 × 10 cm field of view (ALARA principle) (Fig. 13a–d). The nasal cavity and nasopharyngeal volume (VNN) were defined by: a superior limit corresponding to the last axial slice preceding the fusion of the nasal septum with the pharyngeal wall (on the sagittal view); an inferior limit defined by the palatal plane (ANS–PNS); a posterior limit formed by the posterior pharyngeal wall; and an anterior limit corresponding to the nasal cavities. The oropharyngeal volume (VO) was delimited by:

limite supérieure correspondant au plan palatin prolongé jusqu'à la paroi pharyngée postérieure ; limite inférieure définie par une ligne parallèle au plan palatin passant par le point le plus antérieur de la deuxième vertèbre cervicale.

Le nasopharynx et cavités nasales (VNN) augmentent de 5 295,85 mm^3 à 8 868,40 mm^3 ($\Delta = +3\,572{,}55\ mm^3$), tandis que le volume de l'oropharynx (VO) progresse de 3 032,66 mm^3 à 4 446,23 mm^3 ($\Delta = +1\,413{,}57\ mm^3$) (Tableau 3).

a superior limit corresponding to the palatal plane extended to the posterior pharyngeal wall; and an inferior limit defined by a line parallel to the palatal plane passing through the most anterior point of the second cervical vertebra (C2).

The nasal cavity and nasopharyngeal volume (VNN) increased from 5,295.85 mm^3 to 8,868.40 mm^3 ($\Delta = +3{,}572.55\ mm^3$), while the oropharyngeal volume (VO) increased from 3,032.66 mm^3 to 4,446.23 mm^3 ($\Delta = +1{,}413.57\ mm^3$) (Table 3).



Figure 10: Photographies extra-orales et intra-orales post-activation. (a, b) Photos extra-orales montrant le diastème médian et l'élargissement des couloirs buccaux. (c) Amélioration du profil. (e–h) Photos intra-orales

Post-activation extraoral and intraoral photographs.** (a, b) Extraoral photographs showing the midline diastema and widening of the buccal corridors. (c) Improvement in the facial profile. (e–h) Intraoral photographs.

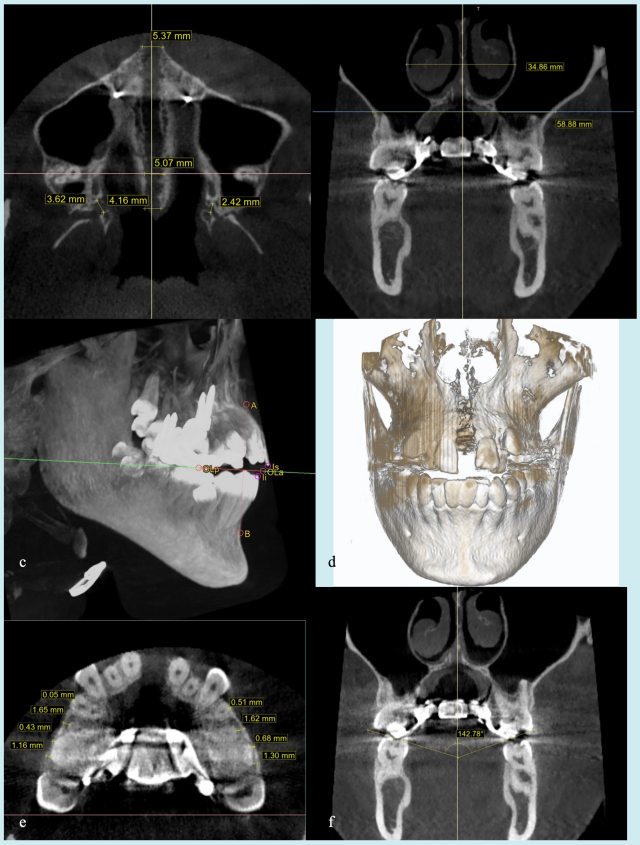

Figure 11: Post-activation transverse, anteroposterior, and dentoalveolar skeletal analysis on CBCT (T1).** (a) Coronal section perpendicular to the midsagittal plane: midpalatal suture opening measured at the level of the ANS (5.37 mm), first molars (5.07 mm), and PNS (4.16 mm); pterygopalatine suture separation (PPSS) measured 3.62 mm on the left and 2.42 mm on the right. (b) Coronal section: post-expansion nasal cavity width (Nc–Nc, 34.86 mm) and maxillary skeletal width at the jugal points (Mx–Mx, 58.88 mm). (c) Jacobson analysis: +0.10 mm. (d) Three-dimensional volumetric reconstruction illustrating the post-activation skeletal configuration, with a visible interincisal diastema. (e) Axial section at the level of the trifurcation of the first molar: buccal bone thickness (BBT) measurements at T1. (f) Coronal section: measurement of molar dental inclination (DI) at T1.

Analyse squelettique transversale, antéro-postérieure, et dento-alveolaires sur CBCT de post-activation (T1). (a) Coupe coronale perpendiculaire au plan sagittal médian : ouverture de la suture médio-palatine quantifiée au niveau de l'ANS (5,37 mm), des premières molaires (5,07 mm) et du PNS (4,16 mm) ; l'ouverture de la suture ptérygo-palatine (PPSS) mesure 3,62 mm à gauche et 2,42 mm à droite. (b) Coupe coronale : largeur de la cavité nasale post-expansion (Nc–Nc, 34,86 mm) et largeur osseuse maxillaire aux points jugaux (Mx–Mx, 58,88 mm). (c) Analyse de Jacobson: valeur de +0,10 mm. (d) Reconstruction volumique 3D illustrant la configuration squelettique post-activation, avec diastème inter-incisif visible. (e) Coupe axiale au niveau de la trifurcation de la première molaire : mesures de l'épaisseur osseuse vestibulaire (BBT) à T1. (f) Coupe coronale : mesure de l'inclinaison dentaire molaire (DI) à T1.

Variable	T0 (pré-traitement)	T1 (post-activation)	Δ
Largeur maxillaire (Mx – Mx)	52.89 mm	58.88 mm	+5.99 mm
Largeur de la cavité nasale (Nc–Nc)	31.69 mm	34.86 mm	+3.17 mm
Analyse de Jacobson	-3,53 mm	0.1 mm	+3.63 mm
Ouverture de la suture médio - palatine (MSP)			
Antérieure (niveau ANS)	-	5. 37 mm	-
Médiane (niveau 1ère molaire)	-	5.07 mm	-
Postérieure (niveau PNS)	-	4.16 mm	-
Ouverture de la suture ptérygo - palatine (PPSS)			
Gauche	-	3.62 mm	-
Droit	-	2.42 mm	-

Tableau 1: Mesures squelettiques dérivées du CBCT à T0 (pré-traitement) et T1 (post-activation).
CBCT-derived skeletal measurements at T0 (pre-treatment) and T1 (post-activation).**

Mésure		T0 Droit (mm)	T0 Gauche (mm)	T1 Droit (mm)	T1 Gauche (mm)	Δ Droit	Δ Gauche
BBT	PM1	0,59	0,10	0,51	0,05	−0,08	−0,05
	PM2	1,72	1,91	1,62	1,65	−0,10	−0,26
	MB-M1	1,10	1,04	0,68	0,43	−0,42	−0,61
	DB-M1	1,66	1,52	1,30	1,16	−0,36	−0,36
DI		152,45°		142,78°		−9,67°(−4,84°/molaire)	

Tableau 2: Mésures dentoalvéolaires à T0 (pré-traitement) et T1 (post-activation). BBT : épaisseur osseuse vestibulaire, DI : inclinaison dentaire.
Dentoalveolar measurements at T0 (pre-treatment) and T1 (post-activation). BBT: buccal bone thickness.**

Volume	T0 $(mm)^3$	T1 $(mm)^3$	Δ $(mm)^3$
Nasopharynx et cavités nasales (VNN)	5 295,85	8 868,40	+3 572,55
Oropharynx (VO)	3 032,66	4 446,23	+1 413,57

Tableau 3: Volumes des voies aériennes supérieures à T0 (pré-traitement) et T1 (post-activation).
Upper airway volumes at T0 (pretreatment) and T1 (post-activation).

4. Discussion

Le cas présent illustre l'intégration des avancées récentes en matière de MARPE : sélection des cas guidée par l'état de la suture, conception fondée sur des critères biomécaniques et activation assistée par corticopuncture, et ceci au sein d'un flux de travail entièrement numérique piloté par CBCT.

La sélection des cas demeure l'étape la plus déterminante du traitement par MARPE chez l'adulte et l'adolescent en fin de croissance (Fig. 5). La classification d'Angelieri [2], fondée sur la visualisation CBCT de la maturation suturale médio-palatine, a recentré cette évaluation en démontrant que l'âge ne constitue qu'un indicateur imparfait de l'état biologique réel de la suture. Des travaux plus récents ont étendu cette analyse à l'épaisseur de l'os parasutural, dont l'influence sur le succès de l'expansion s'exerce indépendamment du stade sutural [22]. Dans le cas présent, l'identification d'un stade D (fusion postérieure) contre-indiquait une approche purement conservatrice ; une corticopuncture moins invasive a donc été ajoutée afin de faciliter la séparation postérieure [19].

4. Discussion

The present case demonstrates the application of recent advances in MARPE: suture-based case selection, biomechanically informed design, and corticopuncture-assisted activation, within a fully digital, CBCT-driven workflow.

Case selection remains the most consequential step in adult and late-adolescent MARPE treatment (Fig. 5). The Angelieri staging system [2], based on CBCT visualization of midpalatal sutural maturation, has reframed this evaluation by establishing age as a poor surrogate for the true biological state of the suture. Recent work has further extended this analysis to parasutural bone thickness, which influences expansion success independently of suture stage [22]. In the present case, identification of Stage D (posterior fusion) contraindicated a fully conservative approach, and minimally invasive corticopuncture was added to facilitate posterior separation [19].

Les revues systématiques récentes rapportent des taux de séparation suturale avoisinant 94 % avec le MARPE chez des patients matures [23, 15], or les conceptions optimisées atteignent des contributions squelettiques supérieures à 70 % de l'expansion totale [24]. L'ouverture obtenue dans le cas présent (Fig. 11a) reflète le schéma quasi-parallèle caractéristique des protocoles de type MSE [18, 4], à distinguer de la disjonction en V observée avec les protocoles à appui dentaire ou par certains protocoles SARPE [32]. Une amélioration parallèle de la classe III, tant occlusale que de profil, a été observée cliniquement et au CBCT à titre de résultat immédiat (Fig. 11c, Fig. 12), et ce, sans recours à la protraction par masque facial, et en cohérence avec la résolution spontanée de l'articulé croisé antérieur documentée chez les patients présentant une classe III squelettique légère [26, 27].

L'ouverture de la suture ptérygo-palatine (Fig. 12) revêt ici un intérêt particulier puisqu'elle constitue, avec les piliers zygomatiques, la principale résistance postérieure à l'expansion [18, 7]. Dans le cas présent, la disjonction a été asymétrique (3,62 mm à gauche contre 2,42 mm à droite ; Fig. 4). Cliniquement, l'hémi-arcade gauche s'est déplacée légèrement plus en avant (Fig. 10 e–h). Cette asymétrie tient davantage à l'interdigitation anatomique de la suture qu'à une dissymétrie des forces d'expansion [29].

Plusieurs choix raisonnés de conception ont orienté le comportement biomécanique du MARPE dans le cas présent : la distribution antéro-postérieure des minivis, la sélection de sites d'insertion à hauteur osseuse plus importante et la postériorisation de la vis d'expansion ont, ensemble, rapproché la résultante des forces du centre de résistance maxillaire. Les contraintes ont ainsi été redirigées vers les principales structures résistantes du tiers moyen de la face ; le pilier zygomatique latéralement et l'articulation ptérygo-palatine en postérieur [7, 18]. La conception hybride à quatre minivis, associée à un ancrage dentaire, a été retenue afin d'autoriser des forces d'expansion plus élevées [28].

Le flux de travail numérique a permis de matérialiser cette logique (Fig. 7) : Grâce à la CAO, le choix du site, des dimensions et de l'orientation de chaque minivis a été planifié en fonction des considérations anatomiques, avec un engagement assuré sur les deux corticales palatine et nasale ; le châssis, pour sa part, épousait fidèlement la morphologie palatine de la patiente sans la comprimer. L'ancrage bicortical, en particulier, améliore de manière significative la stabilité de l'appareil ainsi que la transmission des forces squelettiques par rapport à un ancrage monocortical, comme l'ont démontré tant les études en éléments finis que les études cliniques au CBCT [30, 31]. Les effets cliniques de cette planification, qui allie biomécanique et numérique, apparaissent clairement dans le Tableau 1.

Recent systematic reviews report sutural separation rates approaching 94% with MARPE in late adolescents and adults [23, 15], with optimized designs achieving skeletal contributions exceeding 70% of total expansion [24]. The opening obtained in the present case (Fig. 11a) reflects the quasi-parallel pattern characteristic of MSE-type protocols [18,4], distinct from the V-shaped split typically produced by tooth-borne or some SARPE protocols [32]. A concomitant Class III improvement without facemask protraction was observed as an immediate effect clinically and on CBCT (Fig. 11c, Fig. 12), which is consistent with the spontaneous anterior crossbite resolution documented in mild skeletal Class III patients [26, 27].

The pterygopalatine suture split (Fig. 12) is of particular interest here, as it represents the principal posterior resistance to expansion along with the zygomatic buttress [18,7]. In the present case, the disarticulation was asymmetrical (3.62 mm on the left versus 2.42 mm on the right; Fig. 12), and clinically the left hemiarch moved slightly more forward (Fig. 10e–h). This asymmetry is likely to be attributed to the anatomical interdigitation of the suture rather than asymmetrical expansion forces [29].

Several intentional design decisions controlled the biomechanical output of MARPE in our case: the antero-posterior distribution of the miniscrews, the selection of insertion sites with greater bone height, and the posteriorization of the expansion screw together positioned the resultant force vector closer to the maxillary center of resistance, redirecting stress toward the principal resistant structures of the midface, namely the zygomatic buttress laterally and the pterygopalatine articulation posteriorly [7,18]. The hybrid design of four miniscrews supplemented by dental anchorage on the maxillary first molars was chosen to permit delivery of higher expansion forces [28].

The digital workflow helped in implementing this rationale (Fig. 7): using CAD, the site, dimensions, and orientation of each miniscrew were planned according to anatomical considerations, with secure engagement of both the palatal and nasal cortical plates; the framework, in turn, conformed closely to the patient's palatal morphology without compressing it. Bicortical anchorage in particular has been shown in both finite element and clinical CBCT studies to substantially increase appliance stability and skeletal force transmission compared to monocortical placement [30,31]. The clinical effects of this planning are clearly apparent in Table 1.

Les effets dento-alvéolaires mesurés mettant en évidence une réduction de l'épaisseur osseuse vestibulaire et une vestibuloversion modérée des molaires d'ancrage, constituent des séquelles anticipées de l'ancrage hybride dento-osseux : ces modifications demeurent dans les limites rapportées par des protocoles similaires [25, 32], en deçà des amplitudes décrites avec les appareils à appui exclusivement dentaire. L'absence de déhiscence franche à T1, malgré la sollicitation mécanique majoritaire de MB-M1, confirme l'intégrité de l'os vestibulaire. Ces résultats valident a posteriori le choix de la conception hybride [28] : il autorise des forces d'expansion plus élevées sans compromettre l'intégrité tissulaire.

Étant donné l'engagement de la corticale nasale, un élargissement perceptible de la cavité nasale constitue un résultat quasi systématique après expansion. Le gain de +3,17 mm observé dans le cas présent se situe légèrement au-dessus des valeurs moyennes rapportées dans les études CBCT récentes [32] ; cet écart s'explique plus vraisemblablement par des différences de points de repère que par une réponse squelettique exceptionnelle. Le schéma d'ouverture du complexe naso-maxillaire était pyramidal plutôt qu'en V (Fig. 11), avec un élargissement plus marqué en antérieur qu'en postérieur ; observation qui s'accorde, là encore, avec la littérature relative aux protocoles de type MSE [18, 33].

L'analyse volumétrique objective ces modifications (+3 572,55 mm^3 pour le VNN et +1 413,57 mm^3 pour le VO). Cet ordre de grandeur, particulièrement marqué pour la composante nasopharyngée, concorde avec les données rapportées dans la littérature MARPE [35, 36, 37]. Cette comparaison avec les valeurs publiées reste néanmoins limitée par l'hétérogénéité des protocoles de segmentation employés. L'augmentation du VO doit en revanche être interprétée avec réserve : l'oropharynx étant une entité anatomique distante du vecteur mécanique de l'expansion, la portée structurelle de cette variation est probablement limitée, eu égard à la sensibilité des volumes oropharyngés aux conditions posturales et linguales entre acquisitions (Fig. 13 c-d).

Sur le plan subjectif, la patiente décrivait une sensation de « nez débouché » et une amélioration de la qualité du sommeil ; tant elle que son parent rapportaient une réduction marquée des épisodes de ronflement. Un nombre croissant de travaux étaye le lien entre l'expansion naso-maxillaire induite par le MARPE et l'amélioration de la fonction des voies aériennes supérieures, y compris chez les patients présentant une hypertrophie de la muqueuse nasale et un tissu adénoïdien obstructif, à l'image de notre patiente [35, 36] ; des données rétrospectives récentes ont en outre documenté une diminution significative de l'Index d'Apnées-Hypopnées (IAH) après expansion [37].

The measured dentoalveolar effects including a reduction in buccal bone thickness and moderate buccal tipping of the anchorage molars, constitute anticipated sequelae of hybrid tooth-bone anchorage: these changes remained within the ranges reported for similar protocols [25,32] and below the magnitudes described for exclusively tooth-borne appliances. The absence of frank dehiscence at T1, despite first molars (MB-M1) bearing the greatest mechanical load, confirms the integrity of the buccal bone. These results retrospectively support the choice of the hybrid design [28], which permits higher expansion forces without compromising tissue integrity.

Given the engagement of the nasal cortex, a measurable widening of the nasal cavity is a near-constant finding following expansion. The +3.17 mm gain observed in the present case sits slightly above the mean values reported in recent CBCT studies [32], a discrepancy more plausibly explained by differences in landmark selection than by an exceptional skeletal response. The opening pattern of the nasomaxillary complex was pyramidal rather than V-shaped (Fig. 11), with greater widening anteriorly than posteriorly. An observation that, here too, is consistent with the literature on MSE-type protocols [18,33].

Volumetric analysis provides an objective measure of these changes (+3,572.55 mm^3 for VNN and +1,413.57 mm^3 for VO). This order of magnitude, particularly marked for the nasopharyngeal component, is consistent with the data reported in the MARPE literature [35,36,37]. This comparison with published values nevertheless remains limited by the heterogeneity of the segmentation protocols used. The increase in VO, by contrast, must be interpreted with caution: as the oropharynx is an anatomical region remote from the mechanical vector of expansion, the structural significance of this variation is probably limited, given the sensitivity of oropharyngeal volumes to postural and tongue-position factors between acquisitions (Fig. 13c–d).

Subjectively, the patient described a sensation of an "unclogged nose" and improved sleep quality; both she and her parent reported a marked reduction in snoring episodes. A growing body of literature supports a link between MARPE-induced nasomaxillary expansion and improved upper airway function, including in patients with nasal mucosal hypertrophy and obstructive adenoid tissue such as ours [35,36]; moreover, recent retrospective data have documented a significant decrease in the Apnea–Hypopnea Index (AHI) following expansion [37].

Reste toutefois ouverte la question de savoir si ces modifications anatomiques se traduisent systématiquement par une amélioration fonctionnelle cliniquement pertinente.
Les effets squelettiques du MARPE semblent ainsi s'étendre au-delà du maxillaire et intéresser le tiers moyen de la face [34]. Les constatations cliniques et tomographiques de notre cas concordent avec les travaux du groupe de Moon, étayés par celui de Ngan [41].
Cela dit, l'essor du MARPE dans la recherche et la pratique clinique, ne doit pas occulter son potentiel d'effets indésirables. Les complications rapportées couvrent un large éventail : des plus fréquentes et bénignes (inflammation gingivale, douleurs péri-implantaires), aux complications occasionnelles (expansion asymétrique, fracture de l'appareil), jusqu'aux complications rares mais sévères (hypoesthésie péri-orbitaire, douleurs naso-maxillaires, atteinte sinusienne, voire quelques cas isolés de fracture maxillaire chez des patients à corticale fine [38]. Un consentement éclairé est donc impératif avant la pose de l'appareil.
Dans le cas présent, la patiente a rapporté des douleurs persistant environ une semaine après la pose, réapparues lors des premiers tours d'activation. Ce phénomène a été attribué au début immédiat de l'activation, sans délai laissé pour la cicatrisation des tissus mous. La douleur a régressé dès le cinquième jour d'activation. L'enseignement clinique est simple : un bref intervalle de cicatrisation entre la pose et le début de l'activation pourrait réduire de façon notable l'inconfort initial du patient.

Whether these anatomical changes consistently translate into a clinically meaningful functional improvement, however, remains an open question.

The skeletal effects of MARPE thus appear to extend beyond the maxilla and involve the midface [34]. The clinical and tomographic findings of our case agree with the work of Moon's group, supported by that of Ngan [41].
That said, the growing clinical traction of MARPE in academia and practice should not eclipse its potential for adverse effects. Reported complications span a spectrum from frequent and minor (gingival inflammation, peri-implant pain) to occasional (asymmetric expansion, appliance breakage) and rare but serious (peri-orbital numbness, naso-maxillary pain, sinus involvement, and isolated reports of maxillary fracture in patients with thin cortical bone) [38]. Explicit informed consent before appliance delivery is therefore warranted.

In the present case, the patient reported pain that persisted for approximately one week after device placement and recurred with the first activation turns. This was attributed to having begun activation immediately after appliance installation, without allowing time for soft tissue healing. The pain resolved by the fifth day of activation. The clinical lesson is straightforward: a brief healing interval between insertion and activation may meaningfully reduce early-phase patient discomfort.

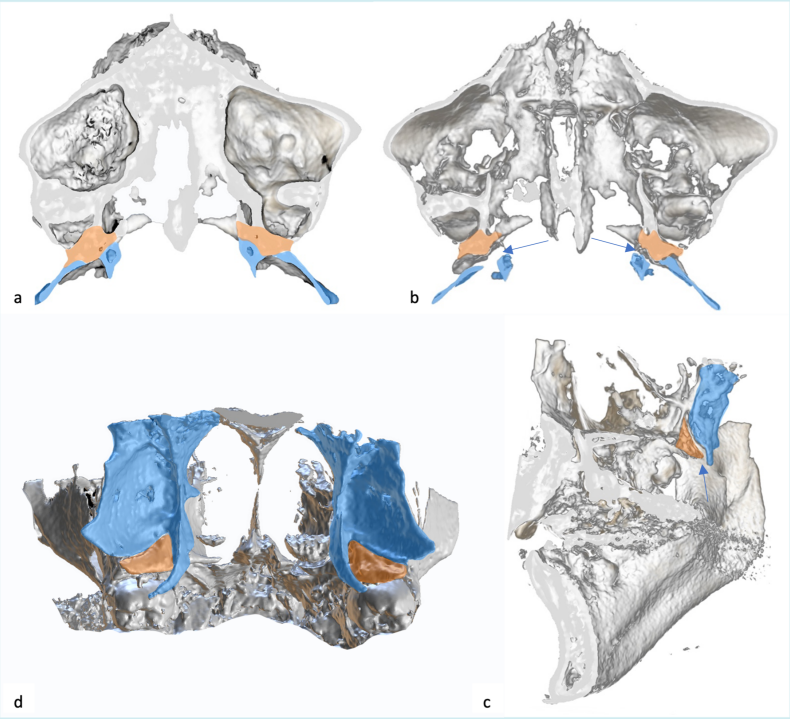

Figure 12: Three-dimensional reconstructions derived from the patient's CBCT scan illustrating the opening of the pterygopalatine suture (arrows); the pyramidal process of the palatine bone is highlighted in orange, and the pterygoid processes of the sphenoid bone in blue.** (a) Pre-treatment axial view (T0). (b) Post-activation axial view (T1). (c) Sagittal view (T1). (d) Posterior coronal view (T1).

Reconstructions tridimensionnelles à partir du CBCT de la patiente illustrant l'ouverture de la suture ptérygo-palatine (flèches) ; le processus pyramidal de l'os palatin est mis en évidence en orange, et les processus ptérygoïdes de l'os sphénoïde en bleu. (a) Vue axiale pré-traitement (T0). (b) Vue axiale post-activation (T1). (c) Vue sagittale (T1). (d) Vue coronale postérieure (T1).

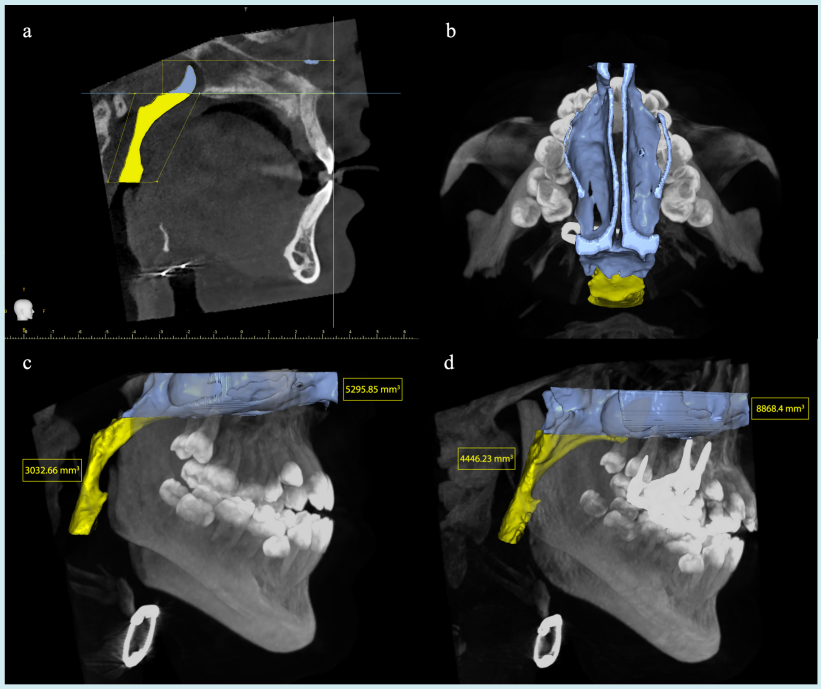

Figure 13: Analyse volumétrique des voies aériennes supérieures par segmentation CBCT
(a) Coupe sagittale médiane illustrant les limites anatomiques de segmentation : volume des fosses nasales et du nasopharynx (VNN) en bleu, volume de l'oropharynx (VO) en jaune. (b) Reconstruction tridimensionnelle en vue supérieure montrant les volumes segmentés. (c) Reconstruction 3D en vue latérale à T0 : VNN = 5 295,85 mm^3 ; VO = 3 032,66 mm^3. (d) Reconstruction 3D en vue latérale à T1: VNN = 8 868,40 mm^3 ; VO = 4 446,23 mm^3.

Volumetric analysis of the upper airway using CBCT segmentation.** (a) Midsagittal section illustrating the anatomical segmentation boundaries: nasal cavity and nasopharyngeal volume (VNN) shown in blue, and oropharyngeal volume (VO) shown in yellow. (b) Three-dimensional reconstruction in superior view showing the segmented volumes. (c) Three-dimensional reconstruction in lateral view at T0: VNN = 5,295.85 mm^3; VO = 3,032.66 mm^3. (d) Three-dimensional reconstruction in lateral view at T1: VNN = 8,868.40 mm^3; VO = 4,446.23 mm^3.

5. Conclusion

Ce cas illustre la mise en œuvre d'un fonds de connaissances cumulées sur le MARPE. L'intégration de la CFAO et du CBCT y témoigne de la rapidité avec laquelle la technologie transforme la pratique de l'orthopédie dento-faciale, en rendant des approches autrefois complexes plus accessibles au clinicien.
Les effets cliniques du MARPE débordent largement la dimension transversale du maxillaire, comme le corroborent de nombreux travaux dans la littérature. La cavité nasale et le complexe ptérygo-palatin s'impliquent activement dans la réponse orthopédique et la modification du profil facial. Dans cette zone grise où le RPE conventionnel ne suffit plus et où le SARPE apparaît trop invasif, le MARPE constitue une alternative non chirurgicale pertinente.
Limites : absence de téléradiographie de profil initiale, cas unique, contraintes du champ de vue (FOV), absence de superposition volumétrique, absence de suivi à long terme et absence de données rhinomanométriques.

5.Conclusion

CAD/CAM and CBCT technologies are increasingly contributing to the emerging field of digital facial orthopedics. The present case illustrates how these tools can be streamlined to deliver a fully customized MARPE workflow, an approach made increasingly accessible through the democratization of digital diagnostics and manufacturing. The clinical effects of MARPE extend beyond the transverse dimension of the maxilla. The nasal cavity and the pterygopalatine complex are also affected; disarticulation of the latter has been associated with maxillary advancement and changes in facial profile [34]. For borderline cases in which conventional RPE is insufficient and SARPE overly invasive, MARPE represents a viable non-surgical alternative.

Limitations: absence of an initial lateral cephalogram, single case, field-of-view (FOV) constraints, absence of voxel-based superimposition, absence of long-term follow-up, and absence of rhinomanometric data.

Déclaration éthique : un consentement éclairé a été obtenu auprès de la patiente et de son représentant légal pour la publication de ce rapport de cas. Les photographies ont été anonymisées conformément aux exigences éditoriales. L'approbation d'un comité d'éthique institutionnel n'est pas requise pour un rapport de cas individuel dans le cadre réglementaire en vigueur.
Conflit d'intérêt : Les auteurs déclarent n'avoir aucun lien d'intérêt financier ou matériel avec les fabricants des dispositifs et matériels mentionnés dans ce travail. Les noms commerciaux ont été cités à des fins de reproductibilité technique et de transparence méthodologique, conformément aux pratiques rédactionnelles en vigueur dans la littérature orthodontique.
financement: Ce travail n'a bénéficié d'aucun financement externe. L'ensemble des frais associés (licences logicielles, fabrication de l'appareillage) a été pris en charge par les auteurs.

Ethics statement: Informed consent was obtained from the patient and her legal guardian for the publication of this case report. The photographs were anonymized in accordance with editorial requirements. Institutional ethics committee approval is not required for an individual case report under the applicable regulatory framework.

Conflict of interest: The authors declare no financial or material conflict of interest with the manufacturers of the devices and materials mentioned in this work. Trade names have been cited for the purposes of technical reproducibility and methodological transparency, in accordance with prevailing editorial practice in the orthodontic literature.
Funding: This work received no external funding. All associated costs (software licenses, appliance fabrication) were borne by the authors.

Références

(1). Melsen B. Palatal growth studied on human autopsy material. A histologic microradiographic study. Am J Orthod. 1975;68(1):42-54.
(2). Angelieri F, Cevidanes LH, Franchi L, Gonçalves JR, Benavides E, McNamara JA. Midpalatal suture maturation: classification method for individual assessment before rapid maxillary expansion. Am J Orthod Dentofacial Orthop. 2013;144(5):759-769.
(3). Garib DG, Henriques JF, Janson G, de Freitas MR, Fernandes AY. Rapid maxillary expansion: tooth tissue-borne versus tooth-borne expanders. A computed tomography evaluation of dentoskeletal effects. Angle Orthod. 2006;76(4):543-549.
(4). Brunetto DP, Sant'Anna EF, Machado AW, Moon W. Non-surgical treatment of transverse deficiency in adults using Microimplant-assisted Rapid Palatal Expansion (MARPE). Dent Press J Orthod. 2017;22(1):110-125.
(5). Nowak R, Przywitowski S, Golusiński P, Olejnik A, Zawiślak E. Complications of surgically assisted rapid maxillary/palatal expansion (SARME/SARPE)—a retrospective analysis of 185 cases treated at a single center. J Clin Med. 2024;13(7):2053.
(6). Willeit FJ, Cremonini F, Willeit P, Ramina F, Cappelletti M, Spedicato GA, Lombardo L. Stability of transverse dental arch dimension with passive self-ligating brackets: a 6-year follow-up study. Prog Orthod. 2022;23(1):19.
(7). MacGinnis M, Chu H, Youssef G, Wu KW, Machado AW, Moon W. The effects of micro-implant assisted rapid palatal expansion (MARPE) on the nasomaxillary complex—a finite element method (FEM) analysis. Prog Orthod. 2014;15:52
(8). Lee KJ, Park YC, Park JY, Hwang WS. Miniscrew-assisted nonsurgical palatal expansion before orthognathic surgery for a patient with severe mandibular prognathism. Am J Orthod Dentofacial Orthop. 2010;137(6):830-839.
(9). Pirelli P, Saponara M, Attanasio G. Obstructive Sleep Apnoea Syndrome (OSAS) and rhino-tubaric disfunction in children: therapeutic effects of RME therapy. Prog Orthod. 2004;5(1):48-61.
(10). Harari D, Redlich M, Miri S, Hamud T, Gross M. The effect of mouth breathing versus nasal breathing on dentofacial and craniofacial development in orthodontic patients. Laryngoscope. 2010;120(10):2089-2093.
(11). Tamburrino RK, Boucher NS, Vanarsdall RL, Secchi AG. The transverse dimension: diagnosis and relevance to functional occlusion. RWISO J. 2010;2(1):13–22.
(12). Suri L, Taneja R. Surgically assisted rapid palatal expansion: a literature review. Am J Orthod Dentofacial Orthop. 2008;133(2):290-302.

(13). Gao M, Yan X, Zhao R, Shan Y, Chen Y, Yin M. Comparison of pain perception, anxiety, and impacts on oral health-related quality of life between patients receiving clear aligners and fixed appliances during the initial stage of orthodontic treatment. Eur J Orthod. 2021;43(3):353-359.

(14). Schmid JQ, Bettenhäuser-Hartung L, Kanemeier M, Hohoff A, Kleinheinz J, Stamm T, Middelberg C, Janssens Y. The incidence of gingival recession with non-surgical crossbite correction using completely customized lingual appliances versus surgically assisted rapid palatal expansion in adults: a cohort study. Prog Orthod. 2025;26(1):22.

(15). Zeng W, Yan S, Yi Y, Chen H, Sun T, Zhang Y, Zhang J. Long-term efficacy and stability of miniscrew-assisted rapid palatal expansion in mid to late adolescents and adults: a systematic review and meta-analysis. BMC Oral Health. 2023;23(1):829.

(16). Theodorakou C, Walker A, Horner K, Pauwels R, Bogaerts R, Jacobs R; SEDENTEX CT Project. Estimation of paediatric organ and effective doses from dental cone beam CT using anthropomorphic phantoms. Br J Radiol. 2012;85(1010):153-160.

(17). Cassetta M, Altieri F, Di Giorgio R, Barbato E. Palatal cortical and cancellous bone thickness for miniscrew placement in young adult subjects: a CBCT study. Eur J Orthod. 2015;37(1):26-34.

(18). Cantarella D, Dominguez-Mompell R, Mallya SM, Moschik C, Pan HC, Miller J, et al. Changes in the midpalatal and pterygopalatine sutures induced by micro-implant-supported skeletal expander, analyzed with a novel 3D method based on CBCT imaging. Prog Orthod. 2017;18(1):34.

(19). Suzuki H, Moon W, Previdente LH, Suzuki SS, Garcez AS, Consolaro A. Miniscrew-assisted rapid palatal expander (MARPE): the quest for pure orthopedic movement. Dent Press J Orthod. 2016;21(4):17-23.

(20). Frost HM. The regional acceleratory phenomenon: a review. Henry Ford Hosp Med J. 1983;31(1):3-9.

(21). Choi SH, Shi KK, Cha JY, Park YC, Lee KJ. Nonsurgical miniscrew-assisted rapid maxillary expansion results in acceptable stability in young adults. Angle Orthod. 2016;86(5):713-720.

(22). Meirelles CM, Ferreira RM, Suzuki H, Oliveira CB, Souza de Jesus A, Garcez AS, Suzuki SS. Analysis of factors associated with the success of microimplant-assisted rapid palatal expansion. Am J Orthod Dentofacial Orthop. 2023;164(1):67-77.

(23). Kapetanović A, Theodorou CI, Bergé SJ, Xi T. Efficacy of Miniscrew-Assisted Rapid Palatal Expansion (MARPE) in late adolescents and adults: a systematic review and meta-analysis. Eur J Orthod. 2021;43(3):313-323.

(24). Kapetanović A, Theodorou CI, Bergé SJ, Xi T. Efficacy of bone-borne maxillary expansion appliances in adults: a systematic review and meta-analysis. J Clin Med. 2022;11(7):1801.

(25). Solano Mendoza P, Aceytuno Poch P, Solano Reina E, Solano Mendoza B. Skeletal, dentoalveolar and dental changes after "mini-screw assisted rapid palatal expansion" evaluated with cone beam computed tomography. J Clin Med. 2022;11(16):4652.

(26). Chang HM, Huang CT, Wang CW, Wang KL, Hsieh SC, Ho KH, Liu YJ. Management of Class III Malocclusion with Microimplant-Assisted Rapid Palatal Expansion (MARPE) and Mandible Backward Rotation (MBR): A Case Report. Medicina. 2024;60(10):1588.

(27). Shih SN, Ho KH, Wang CW, Wang KL, Hsieh SC, Chang HM. Management of Class III Malocclusion and Maxillary Transverse Deficiency with Microimplant-Assisted Rapid Palatal Expansion (MARPE): A Case Report. Medicina. 2022;58(8):1052.

People's Democratic Republic of Algeria

Under the patronage of the Ministry of Health, Population and Hospital Reform and the Ministry of Higher Education and Scientific Research

SAD

الجمعية الجزائرية لتقويم الاسنان

Société Algérienne d'Orthodontie

11th Congress

Theme :

CONTEMPORARY ORTHODONTICS: BETWEEN INNOVATION AND CLINICAL EXCELLENCE

DECEMBER 11 & 12, 2026

SOFITEL ALGIERS HOTEL

+213 (0) 798 895 170 contact@saodf.dz www.saodf.dz